1e Année. N° 4. Juillet 1900

FACULTÉ DE MÉDECINE
Laboratoire d'Anatomie
PATHOLOGIQUE

SPÉCIMEN

ARCHIVES
DE
MÉDECINE EXPÉRIMENTALE
ET
D'ANATOMIE PATHOLOGIQUE

FONDÉES

Par J.-M. CHARCOT

PUBLIÉES PAR MM.

GRANCHER, JOFFROY, LÉPINE

Secrétaires de la Rédaction :

CH. ACHARD, R. WURTZ

PRIX DE L'ABONNEMENT ANNUEL :

PARIS : **24** fr. — DÉPARTEMENTS : **25** fr. — UNION POSTALE : **26** fr.

1re SÉRIE. — TOME XII. — 1900

N° 4 avec 2 planches hors texte

SOMMAIRE

Mémoires originaux.

I. Paul Courmont et Cade. — Sur une septico-pyohémie de l'homme simulant la peste et causée par un strepto-bacille anaérobie.

II. B. Auché et J. Hobbs. — De la tuberculose chez la grenouille.

III. E. Gaucher et Émile Sergent. — Anatomie pathologique, nature et traitement de la leucoplasie buccale (Planche IX.)

IV. Henri Moreigne. — Action des purgatifs sur la nutrition.

V. Cl. Philippe et J. Oberthur. — Contribution à l'étude de la syringomyélie et des autres affections cavitaires de la moelle épinière (Planche X.)

Analyses et Bibliographie.

Hermann Kœniger

PARIS

MASSON ET Cie, ÉDITEURS

LIBRAIRES DE L'ACADÉMIE DE MÉDECINE

120, BOULEVARD SAINT-GERMAIN

Les communications relatives à la rédaction
ivent être adressées à M. le Dr ACHARD, 164, rue du Faubourg-Saint-Honoré
ou à M. le Dr WURTZ, 67, rue des Saints-Pères, à Paris.

CLIN & Cie

SOLUTION
de Salicylate de Soude
du **Docteur CLIN**

Lauréat de la Faculté de Médecine de Paris.

Dosage rigoureux, Pureté absolue, Goût agréable.

2 gr. Salicylate de Soude par cuill. à soupe.

Le Meilleur Mode d'administration du Salicylate de Soude.

VIN NOURRY
Iodotané

Exempt de tout iodure alcalin.

GOUT AGRÉABLE — ASSIMILATION PARFAITE

Cinq centigr. d'Iode par cuill. à soupe;
Dix centigr. de Tanin par cuill. à soupe.

INDICATIONS : **Lymphatisme, Anémie, Menstruation difficile.**

DOSES : Adultes, une cuill. à soupe;
Enfants, une cuill. à café aux repas.

NÉVRALGIES
Pilules du Dr MOUSSETTE

Chaque Pilule Moussette, exactement dosée, contient :
Un cinquième de milligr. *Aconitine* cristallisée;
Cinq centigr. *Quinium* pur.

INDICATIONS : **Névralgies, Migraines. Sciatique, Affections rhumatismales.**

DOSES : 2 par jour : une le matin et une le soir, en augmentant, s'il y a lieu, suivant la susceptibilité du sujet.

CAPSULES et DRAGÉES
de Bromure de Camphre
du **Docteur CLIN**

Par Capsule, 20 centigr. } *Bromure*
Par Dragée, 10 centigr. } *de Camphre pur.*

INDICATIONS : **Epilepsie, Hystérie, Chorée, Insomnies, Palpitations de cœur, Érections douloureuses, Spermatorrhée, Eréthisme du Système nerveux.**

DOSE : De 2 à 5 Capsules, de 4 à 10 Dragées.

CLIN & Cie — F. COMAR & FILS (MAISONS RÉUNIES)
20, Rue des Fossés-Saint-Jacques, PARIS 376

ETABLISSEMENT de SAINT-GALMIER (Loire)

SOURCE BADOIT

L'Eau de Table sans Rivale
La plus Légère à l'Estomac

DÉBIT de la SOURCE :
PAR AN
30 MILLIONS
de Bouteilles

Déclarée d'Intérêt Public
Décret du 12 Août 1897

BAIN DE PENNÈS

Hygiénique, Reconstituant, Stimulant
Remplace ***Bains alcalins, ferrugineux, sulfureux,*** surtout les ***Bains de mer.***
Exiger Marque de Fabrique. — PHARMACIES, BAINS

Rapport favorable de l'Académie de Médec

VINAIGRE PENNÈ

Antiseptique, Cicatrisant, Hygiéni
Purifie l'air chargé de miasmes.
Préserve des maladies épidémiques et contagie
Précieux pour les soins intimes du co
Exiger Marque de Fabrique. — TOUTES PHARMACI

D'après **BOUCHARDAT, GUBLER, TROUSSEAU, CHARCOT,** etc., le

VALERIANATE PIERLOT

GUÉRIT **NÉVRALGIES * NEURASTHÉNIE * NÉVROSES**

plus ou moins nombreuses de microbes vulgaires et de nature variée. *Jamais* nous n'avons vu apparaître des colonies de bacilles présentant quelques-uns des caractères des bacilles tuberculeux. En particulier, nous n'avons jamais obtenu des colonies montrant les caractères de la tuberculose pisciaire indiqués par MM. Dubard, Bataillon et Terre.

Les produits servant aux ensemencements proviennent dans tous les cas des grenouilles qui fournissent les fragments inoculés à d'autres grenouilles et à des cobayes. Après écrasement sur lames et coloration par le procédé de Ziehl, ces produits se sont toujours montrés riches en bacilles de Koch.

2° *Tuberculose aviaire.* — Les ensemencements faits dans les mêmes conditions avec des produits tuberculeux pris sur des grenouilles inoculées avec de la tuberculose aviaire ont toujours abouti aux mêmes résultats négatifs. Nous ne croyons pas devoir insister.

6° *Action de la tuberculose morte injectée dans la cavité péritonéale des grenouilles.*

On sait que chez les animaux supérieurs, l'inoculation de bacilles tuberculeux morts détermine la production de lésions analogues à celles que provoquent les bacilles vivants avec cette différence seulement que les lésions ne se généralisent pas et restent localisés autour des éléments microbiens. Il était intéressant de voir comment l'organisme d'un vertébré à sang froid, comment, dans le cas particulier, l'organisme de la grenouille se comportait à l'égard du bacille de Koch mort.

Deux séries d'expériences sont faites en même temps; l'une avec la tuberculose humaine ; l'autre avec la tuberculose aviaire. Dans les deux cas, le mode opératoire est le même. Une demi-culture de tuberculose sur gélose glycérinée, vieille d'un mois, est diluée dans 5 centimètres cubes de bouillon de bœuf, écrasée aussi finement que possible, chauffée pendant 20 minutes à l'autoclave à la température de 120° à 125°, et injectée à la dose de *deux gouttes* dans

le péritoine de plusieurs grenouilles. D'autres animaux de même espèce sont, le même jour, inoculés avec les mêmes cultures de tuberculose vivante. Nous avons déjà fait connaître les lésions déterminées par les bacilles vivants ; voici celles provoquées par les bacilles morts.

A. — TUBERCULOSE HUMAINE

Grenouille 1. — Elle est sacrifiée *9 jours* après l'injection intrapéritonéale. Un peu de sérosité péritonéale est aspirée à l'aide d'une pipette stérilisée et étalée sur plusieurs lamelles. La grenouille, tuée aussitôt après, présente sur le foie et sur le mésentère plusieurs granulations dont le volume varie de celui d'un grain de sable fin à celui d'une petite tête d'épingle.

EXAMEN MICROSCOPIQUE

Sérosité péritonéale. — Il n'y a pas de bacilles libres. La sérosité contient de nombreux leucocytes ; mais quelques-uns de ceux-ci seulement renferment des bacilles de Koch. Le nombre des bacilles inclus dans chaque leucocyte est très variable. Quelquefois on en trouve quelques-uns seulement ; généralement ils sont très abondants et remplissent la cellule.

Foie. — Les granulations n'existent qu'à la surface du foie ; on n'en trouve pas dans la profondeur du tissu. Elles présentent la même structure que celles déterminées par la tuberculose humaine vivante. Plusieurs gros amas bacillaires, irrégulièrement distribués dans la granulation, constituent les centres de formation des follicules tuberculeux qui par leur réunion arrivent à constituer le tubercule total. Autour des amas bacillaires à contours irréguliers existent plusieurs couches de leucocytes entre lesquels sont infiltrés quelques lymphocytes. Plus en dehors, on rencontre une zone de tissu très légèrement fibrillaire entourant complètement le follicule et fortement infiltré de lymphocytes et de quelques leucocytes. Autour des amas bacillaires et parfois au milieu d'eux se trouvent des fragments de noyaux, d'ailleurs assez peu abondants ; mais il n'y a pas de caséification au sens propre du mot.

Outre les amas bacillaires, il existe une très grande abondance de bacilles isolés ou groupés en plus ou moins grand nombre, distribués irrégulièrement dans le follicule et situés le plus souvent dans l'intérieur des cellules.

Il n'y a pas de granulations tuberculeuses dans la profondeur du tissu hépatique. Par contre, on y trouve, distribués irrégulièrement, un assez grand nombre de bacilles isolés ou réunis en petits groupes et situés dans l'intérieur des leucocytes.

Rate. — On ne voit de granulations ni à la surface, ni dans l'épais-

seur de la rate; mais on trouve, dispersés dans le tissu splénique, un grand nombre de bacilles intraleucocytiques.

Reins. — Il n'y a de granulations ni à la surface ni dans l'épaisseur des reins. On rencontre quelques bacilles disséminés dans le parenchyme rénal.

Grenouille 2. — Elle est tuée *15 jours* après l'injection. Quelques gouttelettes de sérosité péritonéale sont étalées sur lamelles. A l'autopsie on trouve à la surface du foie et du mésentère de très nombreuses granulations du volume d'une petite tête d'épingle.

EXAMEN MICROSCOPIQUE

Sérosité péritonéale. — Il n'y a pas de bacilles libres. Quelques rares leucocytes contiennent des bacilles.

Foie. — Les granulations de la surface du foie présentent une structure sensiblement identique à celle des granulations de la grenouille 1. Il n'y a pas de tubercules dans l'épaisseur du parenchyme hépatique. Par contre, on y trouve un assez grand nombre de bacilles sans réaction cellulaire de voisinage.

Rate. — Il existe une petite granulation à sa surface; elle a la même structure que celles de la surface du foie. Il n'y a pas de tubercules dans l'épaisseur du tissu splénique; mais on y trouve quelques bacilles.

Reins. — Pas de granulations soit à la surface, soit dans l'épaisseur des reins. Quelques bacilles sont disséminés dans l'épaisseur du parenchyme rénal.

Mésentère. — Les granulations mésentériques ont la même structure que celles de la surface du foie.

Grenouille 3. — Elle est sacrifiée *20 jours* après l'injection intrapéritonéale. A l'autopsie, on trouve sur le foie, le mésentère, l'intestin, de nombreuses granulations de volume variable, mais ne dépassant pas celui d'une petite tête d'épingle.

EXAMEN MICROSCOPIQUE

Foie. — Les granulations de la surface du foie ont à peu près la même structure que celles observées chez les deux grenouilles précédentes; cependant le processus scléreux est un peu plus accentué. Les bacilles sont toujours excessivement nombreux dans les tubercules et se colorent fort bien. Il n'y a pas de tubercules dans l'épaisseur du foie; mais on trouve facilement quelques bacilles disséminés dans les différentes parties des lobules.

Rate. — Quelques granulations de même structure que celles du foie s'observent à la surface de la rate. On n'en voit pas dans l'épaisseur de l'organe; mais on y rencontre quelques bacilles intraleucocytiques.

Reins. — Pas de granulations; mais quelques bacilles dans le tissu rénal. Les granulations trouvées à la face interne de la *paroi abdominale* et sur le *mésentère* ont la même structure que celles du foie.

Grenouille 4. — Elle est tuée *33 jours* après l'injection. A l'autopsie, on trouve 6 à 8 granulations du volume d'une tête d'épingle sur le foie et 5 à 6 sur le mésentère.

EXAMEN MICROSCOPIQUE

Foie. — Les granulations de la surface du foie présentent absolument la même structure que celles obtenues avec la tuberculose humaine vivante; c'est-à-dire qu'elles sont formées de masses bacillaires, entourées d'une zone de cellules du type épithélioïde avec quelques cellules géantes, et plus en dehors d'une zone légèrement fibrillaire et fortement infiltrée de lymphocytes et de leucocytes. Plusieurs follicules ainsi constitués sont réunis ensemble et entourés par une zone de tissu conjonctif fibrillaire analogue à celui des follicules. Les bacilles des gros amas centraux prennent fort bien les matières colorantes. Ceux qui sont infiltrés dans les différentes zones des follicules sont moins nombreux que dans les granulations tout à fait récentes.

Il n'y a pas de granulations dans l'épaisseur du parenchyme hépatique. On y trouve encore quelques bacilles.

Rate. — Il n'y a de granulations ni à la surface ni dans l'épaisseur de la rate. On y rencontre quelques rares bacilles.

Reins. — Pas de granulations; très rares bacilles.

Poumons. — Ni granulations; ni bacilles.

Mésentère. — Les granulations mésentériques ont la même structure que celles du foie.

B. — TUBERCULOSE AVIAIRE

Grenouille 1. — Elle est tuée *9 jours* après l'injection. Un peu de sérosité péritonéale aspirée à l'aide d'une pipette stérilisée est étalée sur lamelles. A l'autopsie, deux granulations punctiformes sur le foie, quatre de même volume sur le mésentère.

EXAMEN MICROSCOPIQUE

Foie. — On ne trouve aucune granulation sur nos coupes, mais on rencontre quelques bacilles intraleucocytiques disséminés dans le parenchyme hépatique.

Reins. — Il n'y a pas de granulations tuberculeuses à la surface des reins. On en trouve une dans l'épaisseur de la substance corticale, formée par un amas de leucocytes dans lesquels sont situés en petits groupes des bacilles de Koch. On voit, en outre, quelques bacilles disséminés dans le tissu rénal.

Rate. — Pas de tubercules, soit à la surface, soit dans la profondeur. Quelques bacilles disséminés dans l'épaisseur du parenchyme splénique.

Grenouille 2. — Elle est sacrifiée *15 jours* après l'injection. De la sérosité péritonéale est étalée sur lamelles. A l'autopsie, on trouve une dizaine de granulations punctiformes à la surface du foie. Il n'en existe pas sur le mésentère.

EXAMEN MICROSCOPIQUE

Sérosité péritonéale. — Pas de bacilles libres. Beaucoup de leucocytes contiennent des bacilles, quelquefois en très grande abondance, d'autres fois en très petit nombre.

Foie. — Sur nos coupes on ne trouve aucune granulation à la surface du foie. Dans la profondeur du tissu on ne trouve pas de tubercules; mais on y rencontre un assez grand nombre de bacilles intraleucocytiques.

Reins. — Pas de granulations. Rares bacilles dans l'épaisseur du tissu rénal.

Rate. — Pas de granulations. Très rares bacilles dans le tissu splénique.

Grenouille 3. — Elle est sacrifiée *20 jours* après l'injection. A l'autopsie, on trouve une seule granulation, du volume d'une très petite tête d'épingle, sur le foie. Il n'y en a pas sur le mésentère.

Foie. — La petite granulation située à la surface du foie est formée d'un amas bacillaire central autour duquel existe une zone de cellules du type épithélioïde au milieu desquelles sont infiltrés quelques leucocytes. A la périphérie, il y a une zone de tissu très légèrement fibrillaire, infiltré de nombreux lymphocytes et de leucocytes. Disséminés au milieu des éléments épithélioïdes existent quelques fragments de noyaux cellulaires détruits.

Rate. — Pas de granulation; quelques bacilles intra-leucocytiques disséminés dans le tissu splénique.

Reins. — On trouve une petite granulation tuberculeuse dans l'épaisseur de la substance corticale. Elle est formée par plusieurs petits amas de bacilles autour desquels sont situés un grand nombre de leucocytes. Dans d'autres régions du parenchyme rénal on rencontre les mêmes petits amas bacillaires sans réaction cellulaire, et des bacilles isolés en assez grand nombre.

Grenouille 4. — Elle est sacrifiée 33 *jours* après l'injection. A la surface du foie existent 7 à 8 granulations plus petites que celles de la grenouille 4 inoculée avec de la tuberculose humaine morte. Sur le mésentère, petits amas de fines granulations.

Foie. — Les granulations ont une structure identique à celle des granulations de la grenouille 4 inoculée avec de la tuberculose humaine morte; c'est-à-dire qu'elles sont formées par plusieurs amas bacillaires, entourés de cellules épithélioïdes et d'une zone finement fibrillaire infiltrée de lymphocytes et de leucocytes. Les bacilles sont partout très bien colorés. Quelques cellules géantes.

Rate. — Pas de granulations; quelques bacilles intraleucocytiques.

Reins. — On rencontre quelques petites granulations dans l'épaisseur de la substance corticale des reins. Elles ont la même structure que celles de la surface du foie. Outre les tubercules, on trouve quelques bacilles intraleucocytiques disséminés dans les reins.

Poumons. — Pas de granulations; pas de bacilles.

Mésentère. — Les granulations mésentériques ont la même structure que celles du foie.

L'examen comparatif de ces deux séries d'expériences permet de poser les conclusions suivantes :

1° La tuberculose morte, inoculée à la grenouille, se comporte comme la tuberculose vivante;

2° En injection intra-péritonéale, elle détermine des granulations à la surface du foie et sur le mésentère. Avec la *tuberculose humaine*, ces granulations, au nombre de 4, 8 ou 10 sur le foie, arrivent à former, par leur confluence, sur le mésentère, de petits placards à surface granuleuse. Leur volume, assez variable, va de celui d'un grain de sable fin à celui d'une petite tête d'épingle. Elles sont blanchâtres, semi-transparentes, et ressemblent à de petites perles disposées sur les organes. Elles ne prennent pas l'aspect jaunâtre, caséeux. — Avec la *tuberculose aviaire*, les granulations sont ordinairement moins nombreuses et de plus petit volume ;

3° La structure de ces granulations est identique à celle des granulations déterminées par la tuberculose vivante ;

4° A leur centre, se trouvent un ou plusieurs gros amas de bacilles. Plus extérieurement, les bacilles sont plus disséminés et de plus en plus rares, au fur et à mesure que l'on se rapproche des couches cellulaires périphériques de la granulation, où ils finissent par disparaître ;

5° Des bacilles sont trouvés, soit isolés, soit en petits groupes, dans le parenchyme de certains viscères : foie, rate.

6° Dans la sérosité péritonéale, aspirée et étalée sur lamelles, on ne recontre pas de bacilles libres, du moins à partir du 9e jour après l'inoculation; par contre, on y voit des leucocytes qui en sont chargés et parfois véritablement farcis;

7° Tous ces bacilles conservent, au moins jusqu'au 55e jour, et probablement beaucoup plus longtemps, leurs caractères morphologiques et leur réaction colorante ordinaire.

CONCLUSIONS GÉNÉRALES

Des très nombreuses expériences qui précèdent on peut tirer les conclusions générales suivantes :

1° La tuberculose humaine et la tuberculose aviaire déterminent des réactions à peu près identiques dans l'organisme de la grenouille ;

2° Les bacilles tuberculeux possèdent une action chimiotaxique positive à l'égard des leucocytes de la grenouille ;

3° En injection intra-péritonéale ils déterminent une phagocytose très active et très précoce ;

4° Ils amènent la formation de granulations sur le mésentère et à la surface du foie, plus rarement à la surface des autres viscères et sur le péritoine pariétal ;

5° Les granulations n'existent qu'exceptionnellement dans l'épaisseur des parenchymes viscéraux, et encore sont-elles excessivement petites ;

6° Elles ne se forment qu'autour des gros amas bacillaires, jamais autour des bacilles isolés ou réunis en petits groupes ;

7° Leur nombre et leur volume ne varient pas avec leur durée ;

8° Le nombre des bacilles qu'elles renferment diminue au fur et à mesure qu'elles vieillissent, mais on en trouve dans tous les tubercules ;

9° Outre les granulations, on rencontre pendant plusieurs semaines des bacilles disséminés irrégulièrement dans les parenchymes viscéraux sans réaction cellulaire de voisinage ;

10° La virulence de ces bacilles se modifie peu sous l'influence de leur séjour dans l'organisme de la grenouille ;

11° Les essais de culture ont toujours donné des résultats négatifs ;

12° La tuberculose morte a toujours fourni des résultats absolument identiques à ceux fournis par la tuberculose vivante ;

13° Il n'y a pas de multiplication des bacilles tuberculeux à la température ordinaire du laboratoire;

14° Il n'y pas de transformation de la tuberculose humaine ou aviaire en tuberculose pisciaire.

III

ANATOMIE PATHOLOGIQUE, NATURE ET TRAITEMENT DE LA LEUCOPLASIE BUCCALE

PAR MM.

E. GAUCHER et **Emile SERGENT**

Professeur agrégé,
Médecin de l'hôpital Saint-Antoine.

Ancien interne (Médaille d'or)
des hôpitaux de Paris.

(Planche IX)

L'expression « leucoplasie » substituée par Vidal, pour raison d'euphonie, à celle de « leucoplakia » proposée par Schwimmer, est généralement adoptée aujourd'hui pour désigner l'affection décrite par Bazin, puis par Debove et par Mauriac, sous la dénomination de « psoriasis buccal ». Elle a l'avantage de ne définir que le caractère objectif de la lésion, la *plaque blanche* buccale ou linguale, sans préjuger de sa structure, de sa nature ni de ses causes.

Encore convient-il de ne l'adopter que dans les limites restreintes de sa signification précise. Vidal protesta, d'ailleurs, contre l'abus qu'on fit du mot et ne cessa d'envisager la leucoplasie » comme une affection spéciale, nettement individualisée, et *distincte des diverses lésions objectivement analogues, mais de nature et de cause différentes*, qu'on peut observer dans la bouche.

Quoi qu'il en soit, l'usage a consacré le mot et la signification qu'il comporte; aujourd'hui, l'expression « leucoplasie buccale » a un sens nettement déterminé au point de vue nosologique.

Il est évident, toutefois, que le mot « leucokératose », proposé par Besnier et Doyon, pourrait paraître plus expli-

cite, puisqu'il contient une donnée histologique; mais, pour capitale que soit la kératinisation de la muqueuse dans la leucoplasie, elle est loin d'en représenter la seule lésion évolutive. Aussi bien, le mot « leucokératose » cesse-t-il d'exprimer une idée exacte, puisqu'il ne contient qu'une partie de la vérité.

Mieux vaut donc conserver l'expression purement clinique « leucoplasie » qui suffit à définir l'affection par son caractère objectif essentiel.

Nous ne saurions entreprendre d'écrire, dans un travail de ce genre, un chapitre d'historique.

Nous ferons seulement, au cours de notre exposé, l'analyse et la critique des principaux travaux publiés sur la leucoplasie buccale pour nous servir à étayer l'interprétation et les conclusions qui résultent de nos recherches personnelles.

Qu'il nous suffise de rappeler que deux particularités intéressantes ont surtout fixé l'attention des observateurs : d'une part, les rapports de la leucoplasie buccale avec la syphilis, d'autre part, ses rapports avec l'épithélioma.

En effet, la syphilis est relevée avec une telle fréquence dans les antécédents des sujets atteints de leucoplasie buccale, qu'il est impossible de ne voir là qu'une association fortuite, qu'une simple coïncidence, et qu'il est permis de poser la question d'un rapport de causalité entre cette circonstance étiologique et cette lésion anatomique.

D'autre part, la transformation d'une plaque de leucoplasie en épithélioma ou, tout au moins, l'apparition d'un épithélioma au niveau ou au pourtour d'une plaque de leucoplasie, est si souvent observée en clinique que, là encore, il paraît difficile d'admettre une simple coïncidence et qu'il est logique de supposer que la leucoplasie la plus bénigne en apparence n'est peut-être qu'un épithélioma en expectative. Mais alors, pourquoi la transformation épithéliomateuse n'est-elle pas la règle ? pourquoi n'est-elle pas l'aboutissant fatal ? Si l'observation clinique a pu mettre en relief l'évidence de ces constatations, elle est restée impuissante à

en fournir l'interprétation pathogénique et a dû, pour résoudre la question, faire appel à l'histologie. A celle-ci, il appartiendrait peut-être, en établissant les caractères microscopiques de la lésion initiale, d'élucider le mécanisme intime de ses tendances évolutives et d'apporter la solution du problème clinique. En d'autres termes, l'histologie pourrait-elle reconnaître la véritable *nature* de la leucoplasie buccale et montrer comment elle donne si souvent naissance à l'épithélioma, tout en disant pourquoi ce mode de terminaison n'est pas nécessairement fatal? La leucoplasie comporterait-elle plusieurs variétés distinctes ou serait-elle toujours constituée initialement par une lésion identique, susceptible, de par sa constitution même, d'expliquer les différences de son évolution?

Là, réside actuellement tout l'intérêt de l'étude de la leucoplasie buccale, ainsi qu'on peut s'en convaincre par la lecture des travaux les plus récents. L'accord est loin d'être parfait entre les différents auteurs; aussi bien, nous a-t-il paru utile d'apporter dans le débat de nouveaux arguments fondés sur des faits précis.

Ce travail comportera surtout deux chapitres : tout d'abord, nous étudierons les rapports de la leucoplasie buccale avec l'épithélioma, en nous basant sur les considérations histologiques; ensuite, nous nous occuperons des rapports de la leucoplasie buccale avec la syphilis, en nous fondant sur la statistique clinique.

De cette double étude nous dégagerons les conclusions qui nous conduiront à l'interprétation de la nature de la leucoplasie buccale et nous permettront, par conséquent, d'en poser les indications thérapeutiques essentielles.

I. — RAPPORTS DE LA LEUCOPLASIE BUCCALE AVEC L'ÉPITHÉLIOMA

Ainsi que nous venons de le dire, l'histologie seule, du moins dans l'état actuel de la science, est capable de fournir la raison de l'apparition fréquente, mais non constante, de l'épithélioma au niveau des plaques de leucoplasie.

Et, en effet, nous allons montrer par quelle série d'acquisitions successives les recherches microscopiques ont permis de concevoir l'interprétation de ce fait en établissant les caractères anatomiques de la leucoplasie buccale.

C'est le professeur Debove[1] qui, dans une thèse restée classique et qui demeurera un modèle d'exposition élégante et précise, inaugura l'étude des lésions histologiques du « psoriasis buccal ». Avant lui cependant, ainsi qu'il le relate lui-même, Hulke, ayant examiné au microscope une portion de psoriasis lingual végétant, « trouva des *papilles colossales*, semblables à celles de la langue du chat ».

Debove n'eut à sa disposition que deux pièces de « psoriasis buccal », mais il sut en tirer des notions essentielles et, si incomplète que soit forcément sa description, elle n'en demeure pas moins la solide charpente des recherches qui la suivirent. Aussi bien, convient-il d'en rappeler ici les lignes principales : l'une des deux pièces examinées par Debove provenait d'un sujet « mort d'un cancroïde de la langue enté sur un psoriasis lingual » ; l'autre, d'un malade opéré d'un cancroïde de la joue et porteur d'un psoriasis de la même région. Debove constata l'induration et l'épaississement de la muqueuse; il remarqua que la *couche épithéliale était un peu épaissie* et que le *chorion avait une épaisseur considérable*. « Il y a, dit-il, une véritable sclérose de la muqueuse. On trouve un nombre assez considérable de *leucocytes infiltrés*. A la superficie, les *papilles linguales* ont pris un aspect mamelonné, uniforme, rappelant l'*aspect des papilles du derme cutané*. A la partie profonde, le *tissu fibreux du chorion* pénètre entre les *fibres musculaires de la langue;* on aperçoit d'abord quelques-unes de ces fibres, petites et isolées; la sclérose paraît avoir envahi les couches musculaires les plus superficielles de l'organe, les avoir comprimées et atrophiées. »

« Laissant de côté les points accessoires, il m'a paru résulter de mon examen deux faits : 1° *l'épaississement de la couche épithéliale ;* 2° *l'épaississement et la sclérose du chorion de la muqueuse*.

1. Debove, Le psoriasis buccal (*Thèse*, Paris, 1873).

« Le psoriasis lingual me paraît donc devoir être considéré *comme une cirrhose de la muqueuse buccale.* »

En terminant, Debove reconnaît que ces données histologiques ne sont pas suffisantes pour permettre d'affirmer la véritable nature de l'affection et, tout en conservant la dénomination de « psoriasis buccal », semble surtout préoccupé de différencier anatomiquement la leucoplasie du psoriasis de la peau. Sur les rapports de la leucoplasie avec l'épithélioma, dont il indique cependant la fréquence clinique, sa description anatomo-pathologique reste muette. Bien que ses deux examens proviennent de sujets atteints de cancroïde, c'est à peine s'il signale incidemment « l'aspect vésiculeux et dilaté du nucléole des cellules, lésion accessoire à laquelle il attache, dit-il, d'autant moins d'importance que le voisinage d'un cancroïde suffit à la produire ».

Quoi qu'il en soit, le travail de Debove marque une étape importante dans l'histoire des lésions de la leucoplasie buccale et, abstraction faite de toute interprétation pathogénique, demeure en quelque sorte le canevas sur lequel les observateurs suivants ont tracé leurs descriptions.

Qu'on jette, en effet, un coup d'œil sur la figure I de notre planche, et l'on verra que l'aspect d'ensemble d'une coupe de leucoplasie buccale, examinée sous un faible grossissement, est tel que l'a décrit Debove.

A la même époque, Mauriac[1] publiait ses recherches sur le « psoriasis de la langue et de la muqueuse buccale ». Basé surtout sur l'observation clinique, ce travail n'en est pas moins intéressant au point de vue qui nous occupe, car l'auteur décrit les caractères anatomiques macroscopiques avec le plus grand soin : « l'*inflammation scléreuse* des papilles et des couches superficielles du derme, l'*hypersécrétion épithéliale*, qui se condense sous forme de plaques grises, opalines, blanches, et qui s'élimine sous forme d'écailles, de squames exclusivement formées de cellules épithéliales ». De plus, Mauriac donne une interprétation théorique de l'apparition fréquente de l'épithélioma : « L'hypertrophie des

1. Mauriac, Du psoriasis de la langue et de la muqueuse buccale (*Union médicale*, 1873-1874).

papilles, écrit-il dans ses conclusions, peut s'élever jusqu'à la formation des papillomes. Les papillomes du psoriasis sont bénins ou malins. *C'est par la transformation des papillomes bénins en papillomes malins que le psoriasis bucco-lingual se métamorphose en épithélioma ou cancroïde.* »

Et plus loin : « Il y a des psoriasis bucco-linguaux qui se transforment en épithélioma et constituent une espèce distincte depuis leur début jusqu'à leur terminaison, c'est-à-dire une espèce dans laquelle on ne découvre aucune maladie constitutionnelle. Mais il y a aussi des psoriasis dartro-arthritiques ou même provoqués qui aboutissent à la transformation épithéliomateuse. *La transformation des psoriasis bucco-linguaux en maladie maligne de la langue, en épithélioma, est un des points les plus importants de leur histoire.* »

Si l'on dégage de ces conclusions, destinées à trouver leur sanction dans les recherches histologiques ultérieures, l'interprétation « bazinienne » de l'auteur sur la nature du « psoriasis buccal », on peut dire que, le premier, il a nettement indiqué le mécanisme de production de l'épithélioma, en le considérant comme le résultat évolutif d'un état papillomateux préalable.

Avec Vidal[1] et Leloir, préoccupés surtout de différencier le « psoriasis buccal » du psoriasis de la peau, apparaît une notion complémentaire de la structure anatomique de la leucoplasie ; l'hyperkératinisation.

Pour Leloir[2], l'évolution des lésions comprend trois stades. Au début, l'épithélium muqueux prend les caractères de l'épiderme cutané : apparition d'une couche granuleuse chargée d'éléidine et d'une couche cornée de plus en plus épaisse ; c'est une véritable « cutisation » de la muqueuse. A une seconde période les plaques se fissurent, et, à la faveur de ces fissures, le derme et l'épiderme s'enflamment et sont envahis par les cellules migratrices, en même temps que la couche cornée protectrice diminue peu à peu d'épaisseur et tend à disparaître complètement en laissant la mu-

1. Vidal, *Union médicale*, 1883.
2. Leloir, *Soc. anat. et Progrès médical*, 1883 ; *Archives de physiologie*. 1887.

queuse dénudée et exulcérée. Enfin, à la période ultime, cirrhose de la muqueuse, telle que l'a décrite Debove.

Partant de cette conception générale des lésions histologiques de la leucoplasie, Leloir donne de l'apparition de l'épithélioma une interprétation nouvelle. Pour lui, l'épithélioma ne débute jamais dans les régions où l'épithélium est hyperkératinisé; il apparaît soit dans les points où la dékératinisation a fait place à une exulcération, soit au niveau des crevasses ou des fissures où la dékératinisation est complète, soit au niveau d'un papillome. Cette conception, basée sur des recherches histologiques, est résumée dans cette conclusion : « En somme, en vieillissant, la leucoplasie buccale, affection hyperkératinisante au début, tend à se dékératiniser sous l'influence de causes diverses... parmi lesquelles la production de fissures et d'exulcérations (conséquences directes de l'hyperkératinisation du début) joue un rôle important. Cette irritation amène aussi parfois la production de saillies papillomateuses qui dégénèrent facilement en épithélioma. *On peut dire, en quelque sorte, que l'épithélioma n'est que la conséquence indirecte de la leucoplasie*. Comme l'a justement fait observer, au point de vue clinique, le professeur Trélat[1], l'épithélioma n'est qu'un accident dans le cours du psoriasis buccal, et non la deuxième période d'une même maladie dont la première période serait la leucoplasie. Les faits anatomo-pathologiques précédents viennent donner à cette opinion la consécration histologique. »

Avec Leloir commence ainsi l'ère histologique des discussions sur les rapports de la leucoplasie avec l'épithélioma. A dater de ce moment deux grandes opinions se partagent la faveur des auteurs. Pour les uns, avec Leloir, l'épithélioma n'est qu'une coïncidence, qu'une association, qu'un accident, qu'une complication. Pour les autres, il représente un stade évolutif ultime d'une lésion univoque. Enfin, comme corollaire de ce problème, se pose la question de savoir s'il y a lieu de distinguer, comme le veut Mauriac, dans la leu-

1. Trélat, *Soc. de chirurgie*, 1875, 1876, 1877, 1880.

coplasie, des variétés dont les unes pourraient être appelées épithéliomateuses, et dont les autres ne seraient pas susceptibles de se transformer en cancer.

Or, précisément, Schwimmer[1] distingue des leucoplasies *bénignes* et des leucoplasies *malignes;* mais il admet qu'entre ces deux extrêmes il y a place pour une variété intermédiaire qui *peut* devenir maligne mais ne *l'est pas* nécessairement.

Besnier et Doyon[2] tendent à penser que « la leucoplasie buccale, surtout alors qu'elle est idiopathique, n'est que *le premier degré, constitué, de l'épithéliomatose.* »

... « Si on objecte, disent-ils, que la leucokératose, avec ses fissures, ses solutions de continuité et ses altérations de l'épiderme... peut être simplement, soit une condition irritative, soit même la porte d'entrée d'un élément spécifique épithéliomatogène... nous ferons remarquer l'extrême rareté de l'épithéliomisation d'un grand nombre d'autres lésions de la langue (eczéma, syphilides...) comparée à son extrême fréquence dans les leucokératoses prises en bloc... » « On est forcé de reconnaître que *toutes* les leucokératoses buccales ou linguales *peuvent aboutir à l'épithéliomatose*, qu'elles soient idiopathiques, simples, nicotianiques, alcooliques, dentaires, etc., ou qu'elles se soient développées chez des sujets ayant eu des lésions buccales syphilitiques, *leucokératoses parasyphilitiques.* » A ce propos, ces auteurs rapportent le cas d'un malade de Perrin atteint d'une leucoplasie dont la pathogénie reconnaissait *toutes* les causes possibles (arthritisme, syphilis, tabac, alcool, etc.) et qui montra, à l'examen microscopique pratiqué par Marfan, des lésions de nature nettement épithéliomateuse.

Il est aisé de reconnaître, dans tout l'exposé précédent, la tendance de plus en plus marquée des auteurs à considérer l'épithélioma comme un stade évolutif terminal de la leucoplasie et non plus seulement comme un accident. L'opinion de Leloir et Trélat semble tout au moins jouir d'un crédit moins favorable. Or, cette réaction s'exagère encore dans la

1. Schwimmer, Leucoplakia buccalis (*Viertelj. f. Dermat. u. Syph.*, 1877).
2. Besnier et Doyon, Appendice à leur traduction de Kaposi, 1891.

suite et les recherches les plus récentes ne tendent à rien moins qu'à identifier la leucoplasie à l'épithélioma. Les histologistes ne semblent avoir qu'un but, chercher dans les plaques les plus bénignes cliniquement la présence de figures qui soient en quelque sorte la signature anatomique de la nature franchement épithéliomateuse de la leucoplasie.

C'est ainsi que Stanziale[1] constate, *au sein même des couches hyperkératinisées*, des éléments semblables aux globes épidermiques.

De son côté le professeur Le Dentu[2] prend nettement parti. Dans un des cas qu'il apporte à l'appui de sa thèse, « *au milieu des cellules hyperkératinisées*, on voit apparaître des globes épithéliaux qui tranchent, par leur structure, sur les autres éléments. » Le Dentu fait remarquer que les examens histologiques cités dans son travail « révèlent des lésions semblables à celles que Leloir avait si bien décrites », mais n'hésite pas en tirer une conclusion différente. La constatation de globes épidermiques au milieu des cellules cornées « ne prouve-t-elle pas d'une façon frappante que l'épithélioma se rattache d'une facon directe à la leucokératose, qu'il en représente la phase terminale et qu'il ne peut pas être considéré comme un simple accident causé par la dékératinisation, l'ulcération ou la fissuration de la plaque cornée? » Le Dentu pense donc que « si la *transformation épithéliomateuse ne doit pas, dans l'état actuel de la science et malgré son assez grande fréquence, être considérée comme une phase inévitable de la maladie, on peut et on doit penser qu'elle est déterminée par une prédisposition inhérente à la leucokératose elle-même* ».

Avec ces remarquables travaux la question des rapports de la leucoplasie avec l'épithélioma fait un grand pas. La solution du problème, pour être complète, n'exige plus que la démonstration histologique « de cette prédisposition inhérente à la leucoplasie ».

Or, des recherches récentes nous acheminent vers cette

1. Stanziale, *Giorn. ital. delle mal. ven.*, 1894.
2. Le Dentu, Des rapports de la leucokératose avec l'épithélioma (*Congrès de Lyon*, 1894 et *Revue de chirurgie*, décembre 1896).

solution définitive en mettant en évidence la structure papillomateuse de la leucoplasie.

C'est ainsi que Pilliet et Riche[1] rapportent une observation des plus instructives. Le malade, ancien syphilitique, n'avait jamais eu d'accidents dans la bouche; il était grand fumeur et dès 1867 remarqua, en même temps qu'une légère cuisson, une blancheur anormale de la langue sur laquelle apparut bientôt une petite saillie verruqueuse qu'un médecin excisa. Entré en 1896 dans le service du Pr Tillaux, il présentait une leucoplasie linguale très étendue et remarquable par l'existence de plusieurs zones papillaires et d'une petite fissure sur le bord gauche; il souffrait de douleurs irradiées dans l'oreille; si bien que, cliniquement, tout portait à penser « qu'il y avait plus que de la leucoplasie ». Le Pr Tillaux pratiqua l'ablation des parties suspectes; mais, en quelques semaines, la plaque leucoplasique se reconstitua. Or, malgré toutes ces particularités qui semblaient affirmer la nature cancéreuse de la lésion, l'examen histologique, pratiqué par Pilliet, montra qu'il s'agissait « d'un papillome simple, récidivant sur place, comme une série d'autres de diverses régions et en particulier les papillomes syphilitiques ».

Voilà un fait qui, étant donné la compétence de cet histologiste regretté, constitue un document de la plus haute importance dans l'étude des lésions anatomiques de la leucoplasie buccale; en effet, il met en relief les rapports étroits du papillome avec la leucoplasie et permet, dans une certaine mesure, d'identifier ces deux lésions évolutives.

L'année suivante, Pilliet[2] rapporte une observation qui est, en quelque sorte, l'inverse de la précédente. Un homme de 58 ans, ancien syphilitique, présentait depuis plusieurs années des poussées de « psoriasis » sur les coudes, les genoux et la langue. « Il y a quelques mois, les plaques d'apparence cornée qui couvraient sa langue sont tombées spontanément et, en même temps, il s'est développé un certain nom-

1. Pilliet et Riche, Psoriasis lingual récidivant non épithéliomateux (*Soc. anat.*, 1896).
2. Pilliet, Leucoplasie linguale et épithélioma (*Soc. anat.*, 1897).

bre de petites saillies papillaires à sommet arrondi, occupant un espace de 3 millimètres de diamètre près de la pointe... Ce petit papillome, peu saillant, est fissuré et donne parfois du sang. La base en est molle, nullement indurée, et on pense à un papillome simple... Or, l'examen histologique montra qu'il s'agissait d'un épithélioma au début, à point de départ papillaire. »

A propos de cette communication, le Pr Cornil fit remarquer qu'il avait également constaté des faits dans lesquels un *point tout à fait limité* des préparations histologiques permettait seul d'affirmer le diagnostic de tumeur maligne, alors que la clinique était tout à fait impuisante à caractériser la lésion.

Quoi qu'il en soit, cette observation montre, comme celle de Marfan et Perrin, le rôle capital joué par le papillome dans l'évolution de la leucoplasie vers l'épithélioma.

Entre ces deux communications de Pilliet, parut, dans les Bulletins de la Société anatomique, le mémoire de Cestan et Pettit[1] qui apporta de nouveaux et précieux éclaircissements sur le mode de transformation histologique de la leucoplasie en cancer. Se basant sur les recherches des auteurs précédents et sur les leurs, ces auteurs pensent « qu'à côté de la dégénérescence épithéliomateuse franche (par fissuration...; Leloir) il faudrait placer certains cas de papillomes leucoplasiques, dont le classement est encore à faire, bénins pour les uns, à cheval sur le cancer pour d'autres, mais que la clinique et l'histologie montrent capables, ici d'une marche indéfiniment stationnaire (cas de Pilliet..., etc.), là d'envahissement rapide... Vidal admet que le *papillome corné* confine à la transformation cancéreuse, qu'il en est ordinairement le début ou tout au moins un degré intermédiaire... Il faudrait donc admettre des papillomes bénins, des papillomes suspects, des épithéliomas francs. »

Cestan et Pettit ont pu réunir douze observations de leucoplasie. Or, disent-ils en concluant « toutes les pièces que nous avons examinées et qui se rapportent à des stades

1. Cestan et Pettit, Épithélioma et leucokératose bucco-linguale (*Soc. anat.*, 1897).

quelque peu avancés de la transformation leucoplasique ont présenté des signes manifestes de la dégénérescence épithéliomateuse; *c'est seulement sur les tissus où la leucokératose était de date récente que le processus leucoplasique ne s'est pas montré compliqué d'altérations néoplasiques...* Toute plaque leucoplasique semble donc devoir presque fatalement évoluer vers le néoplasme, soit par dégénérescence cancéreuse au niveau d'une fissure, soit par transformation épithéliomateuse *in situ* des éléments leucokératosiques. Il nous paraît donc rationnel de considérer la dégénérescence cancéreuse non pas comme un simple accident de la leucokératose (Trélat-Leloir), mais bien plutôt *comme un stade évolutif ultime de celle-ci.* »

De cette revue rapide des principales recherches anatomiques, il découle que les liens qui unissent la leucoplasie à l'épithélioma sont beaucoup plus étroits qu'on ne le pensait tout d'abord et qu'on tend actuellement à identifier histologiquement toutes les variétés de leucoplasie, à penser que *toutes* sont capables de donner naissance à un épithélioma, sans que, toutefois, cette terminaison soit fatale, et à abandonner l'opinion que certaines variétés sont épithéliomateuses dès leur origine et que d'autres ne le deviennent qu'accidentellement. En d'autres termes, l'apparition d'un épithélioma sur une plaque leucoplasique n'est qu'un phénomène d'évolution qui doit sans doute trouver sa raison dans la structure anatomique initiale de la leucoplasie.

Or, précisément, il semble bien que le caractère dominant, longtemps considéré comme accessoire et surajouté, soit la *formation papillaire*, la *structure plus ou moins papillomateuse des plaques de leucoplasie*. Tous les auteurs l'ont signalé, aussi bien les cliniciens que les premiers histologistes; mais il paraît bien que les travaux récents lui aient seuls accordé la part qui lui revient dans le processus évolutif.

C'est l'opinion que nous n'hésitons pas à adopter et qui trouve sa justification dans l'*étude des lésions histologiques initiales de la leucoplasie buccale*, ainsi que les circonstances nous ont permis de le constater.

EXAMEN HISTOLOGIQUE D'UNE PLAQUE DE LEUCOPLASIE LINGUALE D'APPARITION RÉCENTE ET D'APPARENCE MACROSCOPIQUE SIMPLE ET NON PAPILLOMATEUSE

Le 14 mars 1899, le nommé T..., Ferdinand, âgé de 68 ans, entre à l'hôpital Saint-Antoine, salle Magendie. Il présente une plaque de leucoplasie siégeant à la partie moyenne de la langue; cette plaque est lisse, vernissée, dure et épaisse, rouge vif en son centre, opaline et nacrée sur ses bords. Le malade articule difficilement les mots et accuse quelques douleurs légères pendant la mastication.

Cette lésion a débuté il y a 3 mois.

T..., ancien infirmier, n'a jamais été malade; il était seulement très grand fumeur; aucun accident suspect n'a attiré son attention du côté de la syphilis.

Cependant, il est soumis, dès son entrée, au traitement spécifique (2 centigrammes de benzoate de mercure par jour en injections hypodermiques); la plaque de leucoplasie est badigeonnée quotidiennement avec une solution de bichromate de potasse au 50e.

Après 15 jours de traitement, on constate une amélioration évidente, la douleur a disparu; l'articulation des mots est plus facile; mais l'aspect leucoplasique reste manifeste.

Le malade allait être autorisé à quitter l'hôpital lorsqu'il fut pris de fièvre, de dyspnée, d'étouffements et de signes non douteux d'endocardite aiguë infectieuse.

Il mourut quelques jours après; l'autopsie confirma l'existence de cette endocardite aiguë et montra, de plus, un épanchement purulent limité et ancien de la base de la plèvre avec de nombreux infarctus dans le foie, la rate et les reins. Cette pleurésie purulente latente avait été le point de départ de l'infection cardiaque.

La langue avait été enlevée 2 heures après la mort en vue de l'examen histologique.

La plaque de leucoplasie fut divisée en un grand nombre de fragments qui furent fixés dans le sublimé acétique et dans les liquides de Müller, de Zenker et de Flemming.

Nous avons fait de très nombreuses coupes de tous ces fragments et avons toujours constaté des lésions comparables, quelle que fût la région de provenance. Aussi prendrons-nous pour guide dans notre description celle de ces coupes qui nous a paru, à elle seule, contenir tous les éléments constitutifs essentiels et dont la reproduction fidèle est dessinée sur la planche annexée à ce mémoire.

ÉTUDE DESCRIPTIVE DE NOS COUPES

A. — *Vue d'ensemble à un grossissement faible.*

Lorsqu'on regarde à l'œil nu une coupe montée sur une lame, on constate déjà quelques particularités frappantes : la muqueuse est notablement épaissie; elle se confond inti-

mement dans ses parties profondes avec les plans musculaires sous-jacents dont elle n'est séparée par aucune démarcation précise ; sa surface se présente sous la forme d'une ligne festonnée, dentelée, d'où se détachent des lamelles feuilletées qui par leur imbrication la coiffent en lui formant un revêtement continu.

Bien plus, si la coupe a été traitée par l'acide osmique, au-dessous de ces lamelles feuilletées apparaît avec une netteté remarquable une bandelette extrêmement fine, reproduisant dans son trajet toutes les sinuosités de ce revêtement et tranchant vivement sur le fond par sa coloration noire.

Lorsqu'on porte la coupe sous le microscope, ces diverses particularités deviennent *a fortiori* plus manifestes et il est aisé de reconnaître que cette ligne noire festonnée sépare en deux couches l'épithélium et reproduit la forme des saillies papillaires du chorion.

Enfin, lorsque la coupe a été soumise à l'action des réactifs colorants de choix, tous ces caractères s'accentuent et se précisent et leur valeur s'accroît de l'addition de nouveaux éléments d'interprétation créés par les propriétés électives des diverses parties vis-à-vis de ces colorants.

Sur une coupe colorée au picro-carmin et montée dans la glycérine on constate, sous un faible grossissement (Leitz, ocul. 1, obj. 4), un aspect général tel qu'on est tenté de penser qu'on a sous les yeux non pas une préparation histologique d'un fragment de muqueuse linguale mais bien une coupe de peau. Il y a, en effet, suivant l'heureuse expression de Leloir « cutisation » de la muqueuse linguale.

L'épithélium muqueux présente tous les attributs de l'épiderme cutané. Il apparaît sous la forme d'une bandelette, de largeur plus ou moins considérable, mais toujours exagérée, de couleur rouge orangée, rouge brique, tapissée d'une couche de lames et de lamelles feuilletées colorées en jaune serin par l'acide picrique et rappelant de tous points l'aspect de la couche cornée de l'épiderme.

Par sa partie profonde, cette bandelette épithéliale, ou plutôt épidermique, se met en rapport avec les prolongements papillaires du chorion qu'elle coiffe en s'insinuant

dans leurs interstices et en poussant dans leurs corps mêmes de véritables bourgeonnements plus ou moins ramifiés qui les sectionnent dans toute leur étendue ou sur une partie seulement de leur largeur.

Ces papilles du chorion sont loin de présenter la forme des papilles normales de la langue ; elles ne sont ni régulières, ni uniformes, mais capricieuses dans leur morphologie et dans leurs dimensions.

Déjà, sous ce faible grossissement, il est aisé de reconnaître, ainsi que le montre très nettement la figure I de notre planche, que le corps de ces papilles est largement infiltré d'éléments cellulaires agglomérés en masses compactes et parfois disposés en traînées linéaires qui semblent dessiner le trajet des ramifications vasculaires le long desquelles elles s'échelonnent et se tassent.

Cette infiltration inflammatoire ne reste pas limitée aux corps papillaires mais s'étend dans toute l'étendue du chorion, du moins dans ses parties superficielles ; dans les parties profondes, au voisinage de la sous-muqueuse et des plans musculaires sous-jacents elle est, en général, moins marquée et ne se montre plus que sous la forme de traînées isolées, comme dissociées et perdues au sein d'un tissu fibreux adulte plus ou moins dense, ainsi que permet de le reconnaître l'existence de bandes rosées plus ou moins épaisses et ramifiées. Ces bandes, ces îlots, ces nappes de tissu fibreux envahissent la profondeur du derme et arrivent au contact des plans musculaires, dont les couches superficielles se montrent, en de nombreux points, comme dissociées, disséquées en quelque sorte, par la sclérose. C'est ainsi qu'il est possible, sur certaines coupes, de constater l'existence d'une véritable zone de transition entre le derme et les muscles, zone dans laquelle on peut apercevoir, parsemés dans les bandes rosées du tissu conjonctif, des corps allongés, fortement colorés en rouge foncé par le picro-carmin, et qui ne sont autre chose que des fibres musculaires, vestiges de faisceaux en partie détruits par l'hypergenèse du tissu fibreux, ainsi que permet de le vérifier l'emploi d'un grossissement plus fort.

Tels sont les différents caractères que nous avons pu constater sur l'ensemble de nos préparations, en totalité sur certaines coupes, en partie sur d'autres; ici l'épaisseur de la couche cornée et l'importance des formations papillaires prédominent, donnant l'impression d'un véritable *papillome corné;* là, la sclérose, la cirrhose du derme l'emportent; ailleurs, la surface est presque plane, nullement papillaire et le chorion fortement infiltré d'éléments cellulaires; mais, un fait important mérite d'être signalé : sur aucune de nos coupes nous n'avons constaté l'existence de fissures ni de dékératinisation; toujours la couche cornée, véritable manteau protecteur, s'est montrée présente.

En somme, cet examen sous un faible grossissement synthétise, en quelque sorte, la totalité des différents caractères microscopiques indiqués par les histologistes précédents : nous y retrouvons la « cutisation » de Leloir avec hyperkératinisation, l'épaississement de l'épithélium et du chorion muqueux, l'importance des saillies papillaires, la dissociation des plans musculaires superficiels, la « cirrhose de la muqueuse » en un mot, de Debove.

B. — *Examen à un fort grossissement.*

(Leitz, ocul. I, obj. 7.)

a) *Épithélium.* — Lorsqu'on suit sous le microscope les différentes assises de l'épithélium depuis sa base d'implantation jusqu'à sa surface, on constate les particularités suivantes :

Le *corps de Malpighi* présente un développement considérable; il est constitué par une stratification de couches cellulaires superposées offrant tous les caractères de l'épithélium pavimenteux et particulièrement du corps muqueux de la peau; les cellules de la première rangée sont assez régulièrement cubiques et semblent greffées sur les saillies papillaires du derme par les prolongements protoplasmiques de leur base; elles sont remarquables par la fréquence des figures karyokinétiques qu'elles présentent et sont séparées en maints endroits par des interstices en forme de rigoles dans lesquels on trouve quelques éléments embryonnaires

provenant du chorion; les cellules des autres couches sont polyédriques et montrent sur toutes leurs faces des filaments d'union extrêmement nets; les mêmes interstices en rigoles, renfermant des cellules embryonnaires, s'observent, de-ci de-là, sur toute la hauteur de ces couches stratifiées; toujours le noyau est parfaitement coloré, jusque dans les rangées les plus superficielles. A mesure qu'elles se rapprochent de la périphérie, ces cellules tendent à s'aplatir, parallèlement à la surface, en devenant losangiques jusqu'au moment où elles se réduisent en corps allongés dans lesquels le noyau disparaît sous le nombre des *granulations d'éléidine* qui infiltrent le protoplasma.

Ces cellules plates à éléidine se montrent, tantôt sur une seule rangée, tantôt sur trois ou quatre rangées suivant les différentes régions de la coupe.

Immédiatement au-dessus d'elles, et sans qu'il soit possible de constater nettement l'existence d'un *stratum lucidum*, reposent les premières assises de la *couche cornée*. Celle-ci a une étendue variable suivant les diverses régions, mais toujours très importante.

Sur les préparations traitées par l'acide osmique, la couche cornée forme une large bande absolument noire, visible à l'œil nu, ainsi que nous l'avons noté précédemment. Sur les préparations traitées par le picro-carmin, elle est colorée en jaune serin et apparaît comme constituée par l'accolement ou l'imbrication de paillettes ou de lamelles plus ou moins fines et allongées, formant par leur superposition des feuillets successifs plus ou moins nombreux, dont les plus superficiels se détachent comme des squames sans cesse renouvelées.

Tels sont les caractères généraux de l'épithélium étudiés sous un grossissement fort. Ainsi se trouve plus pleinement encore justifiée la « cutisation » de Leloir. Mais il convient de colorer quelques coupes par l'hématoxyline pour constater avec plus d'évidence la persistance de la coloration des noyaux et l'importance des phénomènes de mitose.

Cependant, ces caractères généraux ne sont pas les seuls qu'il soit possible de constater. Abstraction faite ici des

formations franchement épithéliomateuses, que nous grouperons plus loin dans une description d'ensemble, il est nécessaire de signaler dès maintenant certaines particularités des plus importantes au point de vue de l'interprétation de la nature de ces modifications anormales de l'épithélium.

En effet, la base d'implantation du corps muqueux de Malpighi sur le derme est loin de présenter toujours l'aspect régulier que nous venons de décrire. Bien souvent, il est impossible d'assigner une démarcation précise et de reconnaître où finit le chorion et où commence l'épithélium : en de nombreux points, la ligne des cellules cubiques de la base du corps muqueux est irrégulière, capricieuse, brisée dans son harmonie par l'agglomération fantaisiste de cellules malpighiennes à prolongements protoplasmiques, groupées en tourbillons qui s'invaginent plus ou moins profondément dans les saillies papillaires et semblent se fusionner plus ou moins intimement avec les cellules embryonnaires qui infiltrent ces dernières. C'est là un fait que Cestan et Pettit ont bien mis en lumière.

b) *Chorion.* — Sous un fort grossissement, il convient d'examiner successivement trois zones principales dans le chorion : la zone superficielle ou papillaire, la zone moyenne ou chorion proprement dit, la zone profonde ou juxta-musculaire.

La *zone superficielle* est constituée par les saillies papillaires dont nous avons déjà signalé à maintes reprises l'importance. Ces papilles confinent par leur périphérie à la base d'implantation du revêtement épithélial avec lequel elles contractent en de nombreux points, ainsi que nous venons de le voir, des rapports intimes. Elles sont formées par une charpente conjonctive plus ou moins dense et serrée le long de laquelle rampent de nombreux capillaires gorgés de sang, disposés en travées longitudinales. Dans les fentes de la trame conjonctive et le long des parois vasculaires sont accumulées en séries linéaires des fusées de cellules embryonnaires qui présentent le plus souvent une forme cubique par tassement réciproque ; ces fusées de cellules

embryonnaires ne se terminent pas toujours au contact de l'épithélium, mais s'insinuent souvent comme des coins entre les cellules du corps de Malpighi pour former les rigoles que nous avons précédemment décrites, contribuant ainsi à rendre plus intime encore la pénétration réciproque du chorion et de l'épithélium.

La *zone moyenne* ou *chorion proprement dit* affecte une structure générale analogue. Mais, ici, la charpente fibroplastique ne présente plus la même régularité que dans les corps papillaires. Elle est naturellement commandée par la distribution du système vasculaire. On distingue nettement un grand nombre de vaisseaux coupés obliquement ou transversalement suivant les hasards de la préparation et paraissant tous considérablement élargis; leur paroi est épaissie, surtout celle des artérioles qui semblent constituer les centres d'irradiation des travées conjonctives de la cirrhose. Ici, l'infiltration des éléments embryonnaires, pour être moins prédominante et moins régulièrement distribuée que dans la zone papillaire, n'en est pas moins manifeste; elle se montre sous la forme d'îlots ou de traînées disséminés dans les mailles du réseau fibreux.

La *zone profonde* se caractérise par l'exagération de l'organisation fibreuse de la zone moyenne. Les vaisseaux, normalement plus gros, y montrent plus nettement des lésions inflammatoires; les bandes fibreuses y sont plus larges et plus denses; l'infiltration embryonnaire y est à peine visible. Ici, la sclérose est arrivée à son stade ultime; elle forme une nappe plus ou moins large d'où partent les trousseaux fibreux qui se portent dans la couche moyenne; de sa limite inférieure se détachent également des bandes fibreuses qui s'enfoncent plus ou moins profondément dans les plans musculaires sous-jacents et les dissocient; ainsi s'explique la présence de fibres musculaires plus ou moins isolées et fragmentées, en voie de dégénérescence le plus souvent, et qui ne sont que les vestiges des portions de muscles en partie détruits par la cirrhose.

Telles sont les modifications de structure du derme que nous avons pu constater sur nos coupes; elles réunissent,

ainsi qu'on peut le voir, les lésions décrites par Debove, Perrin et Marfan, Leloir, Le Dentu, Pilliet, Cestan et Pettit.

De tout ce qui précède, il résulte que cette plaque de leucoplasie qui ne présentait cliniquement, ou plutôt macroscopiquement, aucun caractère papillomateux n'en est pas moins un véritable papillome corné. Mais, si cette étude descriptive apporte déjà avec elle des données importantes au point de vue de l'anatomie pathologique de la leucoplasie et effleure, dans une certaine mesure, la question si délicate des rapports de la leucoplasie avec l'épithélioma, elle ne contient encore aucun argument précis à cet égard.

Or, nos préparations ne sont pas restées muettes sur ce point, ainsi que nous allons le montrer.

Nous avons signalé, déjà, l'impossibilité de fixer, en bien des points, la limite qui sépare le chorion de l'épithélium et montré la pénétration réciproque de ces deux parties de la muqueuse. Nous avons dit combien il était fréquent de rencontrer sur les coupes des zones au niveau desquelles la base du corps de Malpighi perdait son orientation régulière pour se présenter sous la forme de tourbillons plus ou moins volumineux échancrant les corps papillaires. Nous avons montré que la prolifération intra-dermique de l'épithélium était loin de se borner à cette simple irrégularité de ses couches profondes, mais se traduisait en maints endroits par de véritables bourgeonnements profondément enclavés dans les papilles; celles-ci peuvent être sectionnées dans toutes les directions par ces invaginations épithéliales qui les parcourent dans toute leur hauteur en les subdivisant en papilles-filles, ou les divisent transversalement sur toute leur largeur, ou sur une partie seulement, en se renflant à leur extrémité en têtes de massues.

Ces différents caractères histologiques plaident déjà, sans doute, en faveur de la tendance épithéliomateuse de ce papillome, mais ne sont pas suffisamment précis pour entraîner une conviction définitive. Or, nous avons trouvé sur quelques-unes de nos coupes des figures histologiques qui ne peuvent laisser subsister le moindre doute.

En effet, ainsi que le reproduit fidèlement la figure II de notre planche, nous avons trouvé, au sein même de l'épithélium, des globes épidermiques de la plus parfaite netteté. A leur niveau, les cellules du corps muqueux s'aplatissent progressivement sur deux ou trois rangées, en même temps qu'elles s'orientent en couches concentriques de façon à former la zone périphérique du nodule; en dedans de cette première zone, s'enroulent, sur deux ou trois rangées, des cellules losangiques remplies de granulations d'éléidine, et constituant une zone intermédiaire qui circonscrit un noyau central fortement coloré en jaune par l'acide picrique; ce noyau central représente un véritable bulbe formé de lamelles cornées étroitement imbriquées. Que sont ces figures, sinon des globes épidermiques du type le plus pur? A côté de ces nodules d'épithélioma lobulé corné, formés par les trois couches principales de l'épithélium, on rencontre de-ci de-là des globes épidermiques incomplets, constitués seulement par une ou par deux de ces couches : tantôt les cellules du corps muqueux prennent seules part à leur formation, tantôt les cellules du corps muqueux et la couche cornée, tantôt la couche cornée seule; la première et la deuxième de ces trois variétés ne se rencontrent que dans l'épaisseur même du corps de Malpighi, la troisième n'existe que dans la couche cornée du revêtement épithélial et représente le type de l'épithélioma *perlé*.

Ces constatations sont suffisantes pour affirmer définitivement la dégénérescence épithéliomateuse de cette plaque de leucoplasie.

Si bien que, si nous résumons les caractères histologiques essentiels de l'examen que nous venons de relater en détail, nous voyons que, dans ce cas, la leucoplasie, qui avait cliniquement et macroscopiquement les allures les plus simples, qui, en particulier, ne présentait à l'œil nu aucune zone papillomateuse, aucune production épithéliomateuse, ne s'en est pas moins révélée, sous le microscope, comme un *papillome corné en voie d'évolution épithéliomateuse*.

Or, cette donnée nous paraît de la plus haute importance au point de vue de l'interprétation histologique des rapports cliniques de la leucoplasie avec l'épithélioma.

En effet, tout en nous gardant de vouloir conclure d'un cas particulier à la généralité des faits, nous pensons que cette notion du papillome corné, d'ailleurs implicitement signalée par les histologistes précédents, résume l'anatomie pathologique de la leucoplasie et domine la solution du problème de ses rapports avec l'épithélioma.

Elle *résume l'anatomie pathologique de la leucoplasie*, car elle contient la totalité des caractères décrits par les auteurs : l'inflammation et l'épaississement du chorion, l'exagération des saillies papillaires allant parfois jusqu'à la production de papillomes macroscopiques, l'hyperkératinisation épithéliale, la « cutisation de la muqueuse ».

Elle domine la solution du problème des rapports de la leucoplasie avec l'épithélioma, car elle permet de saisir le mécanisme évolutif de la lésion. Elle constitue cette « prédisposition inhérente à la leucokératose elle-même », dont parle Le Dentu. Si la leucoplasie, dès son stade initial, n'est autre chose qu'un papillome en miniature, n'est-elle pas, par là même, marquée en quelque sorte pour la germination d'un épithélioma ? ne devient-elle pas l'analogue de ces verrues, de ces papillomes cutanés des vieillards, qui se transforment si facilement en cancroïdes?

Mais, s'il est possible d'expliquer ainsi la fréquence d'apparition de l'épithélioma au niveau des plaques de leucoplasie, nous pensons qu'il est impossible, dans l'état actuel de nos connaissances, de pénétrer davantage le secret des liens qui unissent ces deux lésions. Que si, en effet, le microscope permet de reconnaître dans une plaque de leucoplasie, cliniquement simple, des figures nettement épithéliomateuses, ainsi que Stanziale, Le Dentu et nous-mêmes avons pu le constater, il est impuissant à nous révéler leur *moment* et leur *mode* d'apparition. Ces globes épidermiques font-ils partie inhérente du processus évolutif de la leucoplasie ou ne se sont-ils développés qu'à la faveur d'une irritation ou d'une infection surajoutée, à titre d'accidents ou

de complications? Rien ne saurait permettre de le dire.

Que si l'épithélioma est d'origine infectieuse, parasitaire, que si, même, l'élément spécifique « épithéliomatogène » nous était connu, aurions-nous là, comme semblent l'espérer Besnier et Doyon, des données suffisantes pour trouver la solution définitive du problème? Peut-être; mais encore faudrait-il pouvoir reproduire expérimentalement la leucoplasie, car la simple constatation du parasite sur les coupes ne saurait indiquer s'il a provoqué la leucoplasie ou seulement sa transformation cancéreuse.

En d'autres termes, rien n'autorise actuellement à considérer la leucoplasie comme une affection *initialement* cancéreuse, mais seulement comme une lésion particulière, susceptible au plus haut chef, de par sa constitution même, de *préluder au développement d'un épithélioma.*

Que l'épithélioma ne soit qu'un accident dans le cours de la leucoplasie (Leloir-Trélat) ou qu'il en représente un stade évolutif terminal (Besnier et Doyon, Le Dentu, Cestan et Pettit), c'est là une discussion qui nous paraît actuellement devoir rester ouverte.

Une seule notion nous semble acquise; celle de la prédisposition toute spéciale de la leucoplasie à l'épithélioma, prédisposition qui trouve son interprétation dans la constitution histologique de cette affection.

En résumé, s'il nous fallait présenter des conclusions histologiques relatives aux rapports de la leucoplasie avec l'épithélioma, nous dirions :

La leucoplasie est histologiquement un papillome corné, et cela, *dès son stade initial.*

Étant essentiellement un papillome, elle est susceptible de subir la transformation cancéreuse, et la possibilité de cette transformation est d'autant plus grande que ce papillome, de par son siège même, est soumis à des irritations multiples et incessantes.

Ainsi s'explique la fréquence clinique de l'apparition d'un cancer sur une plaque de leucoplasie, sans qu'il soit possible de dire si cette apparition est le fait d'une simple

greffe par infection, irritation surajoutée, ou si elle n'est qu'une résultante évolutive.

Que si on objecte que d'autres lésions plus ou moins papillomateuses de la bouche ne se transforment qu'exceptionnellement en cancer, alors que cette transformation est comparativement très fréquente dans la leucoplasie, nous dirons que cette considération n'est pas suffisante pour permettre de regarder la leucoplasie comme une lésion cancéreuse en soi, car si fréquent que soit ce stade ultime de son évolution, il est cependant loin d'être la règle.

Une seule donnée reste acquise, en définitive :

Toute plaque de leucoplasie, de par sa structure même, constitue une prédisposition à l'épithélioma, et par conséquent, doit être, en pratique, tenue pour suspecte.

II. — RAPPORTS DE LA LEUCOPLASIE BUCCALE AVEC LA SYPHILIS

L'étude des rapports de la leucoplasie avec la syphilis, a, depuis longtemps, fixé l'attention des cliniciens. Mais l'accord est loin d'être fait sur ce point et il suffit de lire les monographies et les articles des traités didactiques les plus récents pour constater toute l'étendue de la confusion qui règne encore dans les esprits.

Et pourtant, dans la grande majorité des observations éparses dans les divers recueils, la syphilis figure dans les antécédents *connus* du sujet.

D'autre part, il est bien évident que les premiers observateurs qui ont été frappés par la fréquence des manifestations syphilitiques concomitantes, ont pu, dans leur connaissance imparfaite de la diversité des accidents de la syphilis tertiaire bucco-linguale, prendre pour des lésions de nature syphilitique des plaques de leucoplasie et inversement.

Quoi qu'il en soit, si la leucoplasie doit être nosologiquement différenciée des stomatites et glossites syphilitiques tertiaires, que les recherches du Pr Fournier nous ont particulièrement appris à connaître, il n'en reste pas moins vrai qu'elle affecte avec la syphilis des rapports intimes.

Et le fait est tellement évident que les auteurs qui n'accordent à la vérole qu'un rôle secondaire et inconstant dans la genèse de la leucoplasie, se sont vus dans la nécessité de décrire une *variété syphilitique* à côté de leurs variétés arthritiques, nicotianiques, dentaires, etc.

Aussi bien, tout en nous gardant de confondre avec la leucoplasie vraie, les accidents *à forme de leucoplasie* de la syphilis bucco-linguale, pensons-nous que *toute* plaque de leucoplasie est en quelque sorte une preuve certaine de l'existence de la vérole dans les antécédents du sujet qui la porte.

En d'autres termes, la cause première de la leucoplasie est, pour nous, la syphilis, et cette conviction repose sur un ensemble important de faits cliniques.

A l'idée du « *terrain arthritique* » de Barzin, nous substituons celle du *terrain syphilitique*. Et, en effet, nous ne disons pas que la leucoplasie est une lésion de *nature* syphilitique, mais seulement, suivant la nomenclature du professeur Fournier, une affection d'*origine* syphilitique ; que les liens de parenté qui l'unissent à la vérole sont du même degré que ceux du tabes et de la paralysie générale ; qu'en un mot, elle constitue une maladie *parasyphilitique*, ainsi que l'a déjà écrit l'un de nous [1] et que le soutient depuis longtemps déjà le professeur Landouzy, pour qui « la leucoplasie est propre aux syphilitiques ».

Mais il convient de préciser ces considérations générales, car les rapports de la leucoplasie avec la syphilis sont plus ou moins évidents. En effet :

1° Il y a des leucoplasies, morphologiquement typiques, qui évoluent en même temps que des accidents syphilitiques, qui succèdent *in situ* à des poussées successives de plaques muqueuses, qui sont améliorables et même curables, en partie tout au moins, par le traitement spécifique *administré dès le début*.

Ces leucoplasies représentent la variété dite « syphilitique » du psoriasis buccal des anciens auteurs ; elles consti-

1. V. E. Gaucher, *Traitement de la syphilis*, p. 33.

tuent un groupe intermédiaire important au point de vue nosographique.

Parmi plusieurs, nous citerons deux cas démonstratifs de cette variété :

Un homme de 58 ans, ancien syphilitique, atteint il y a 20 ans d'hémiplégie, présente depuis un an du tremblement intentionnel des membres supérieurs et de la tête, marche en titubant, laisse échapper ses outils en travaillant, souffre de vertiges, de céphalée, de perte de la mémoire ; depuis 2 mois il présente des lésions de glossite tertiaire, avec crevasses profondes, fissures et placards leucoplasiques. Après quatre séries de 15 piqûres de 2 centigrammes de benzoate de mercure, l'état cérébral est remarquablement amélioré ; la langue, qu'on badigeonnait chaque jour avec une solution de bichromate de potasse au 1/50e, ne présente plus ni crevasses, ni fissures, mais seulement quelques traînées opalines franchement leucoplasiques.

Un homme de 40 ans, syphilitique depuis 6 ans, a présenté depuis ce moment des poussées pour ainsi dire constantes de plaques muqueuses. Soumis au traitement par les piqûres de benzoate, au cours d'une de ces poussées, il voit ses plaques muqueuses, habituellement tenaces et rebelles, disparaître en quelques jours, mais laisser derrière elles, à la face interne des deux commissures labiales, une plaque de leucoplasie sur laquelle le traitement spécifique n'exerce plus aucune influence.

2° Il y a des leucoplasies qui apparaissent à la période tertiaire de la vérole chez des sujets qui ont eu des accidents syphilitiques manifestes plus ou moins anciens dans la bouche, mais qui n'en présentent plus. Ce groupe, avec le suivant, représente la leucoplasie vraie, dite non syphilitique par les auteurs, le « psoriasis buccal arthritique » (Bazin, Debove et Mauriac), que nous dénommons « leucoplasie parasyphilitique ».

3° Il y a des leucoplasies qui surviennent chez des sujets jusque-là indemnes ou plutôt se croyant indemnes de syphilis, et qui n'en sont pas moins des leucoplasies parasyphilitiques.

Ici, la syphilis se cache; elle est ignorée du sujet, soit parce qu'elle a passé *inaperçue*, soit parce qu'elle est d'origine *conceptionnelle*, soit parce qu'elle est *héréditaire*.

Nous n'en voulons donner pour preuves que trois observations absolument typiques :

La première est un cas de syphilis ignorée. Celle-ci est fréquente, même parmi les médecins. Nous en connaissons un, atteint depuis longtemps de leucoplasie linguale, qui a toujours nié, de très bonne foi, la syphilis; or, ce médecin vient d'être atteint d'une paralysie du moteur oculaire commun, dont il a rapidement guéri par le traitement spécifique !

Dans la seconde observation, que nous devons à l'obligeance du professeur Landouzy, il s'agit d'une femme de 43 ans qui, *mariée à un syphilitique*, n'a *jamais eu d'accidents*, mais présente actuellement de la leucoplasie linguale (syphilis conceptionnelle).

La troisième observation, recueillie par l'un de nous dans sa clientèle, est tout aussi démonstrative : un homme de 66 ans, atteint de leucoplasie linguale avec fissures et bourgeons épithéliomateux, a eu la syphilis à 18 ans; *son fils*, actuellement âgé de 41 ans, et qui *n'a pas contracté la syphilis*, présente, depuis une quinzaine d'années, de la leucoplasie linguale, développée sur une langue fissurique depuis la première enfance. Voilà donc une observation de *leucoplasie parasyphilitique héréditaire*.

Ce qui nous confirme encore dans notre opinion sur la nature parasyphilitique de la leucoplasie, c'est que, ainsi que le fait s'observe parfois dans le tabes[1], le traitement spécifique, administré dès le début, peut avoir une influence curative manifeste.

Mais, si la syphilis se rencontre à l'origine de la leucoplasie, est-ce à dire qu'elle suffit, à elle seule, à en provoquer l'apparition ? Se borne-t-elle à créer une prédisposition ou joue-t-elle le rôle de cause déterminante ?

D'une façon générale, les auteurs qui refusent à la syphilis

1. V. E. Gaucher, Ataxie locomotrice syphilitique guérie par le traitement spécifique (*Soc. de dermatologie*, juillet 1890),

l'influence que nous lui accordons, invoquent l'action de toutes les causes d'irritations prolongées de la muqueuse, et placent au premier rang des causes déterminantes et occasionnelles les excès de tabac, l'abus des liqueurs fortes, les traumatismes créés par le voisinage d'une dent cariée ou d'un appareil prothétique. Mais, reconnaissant que ces diverses causes ne créent pas toujours la leucoplasie, ils admettent la nécessité d'une prédisposition individuelle et se voient obligés de faire appel à la notion assez vague de l'arthritisme; à peine font-ils mention de l'influence possible de la syphilis, mais en prenant soin de bien faire remarquer qu'il n'y a entre la syphilis et la leucoplasie que des rapports fortuits et nullement une corrélation de cause à effet.

Or, sans refuser à ces diverses causes occasionnelles (tabac, alcool, irritations quelconques) une part importante dans la détermination de la leucoplasie buccale, nous pensons qu'il convient de limiter dans des termes précis leur influence.

En effet, la leucoplasie peut apparaître en dehors de toutes ces circonstances étiologiques; c'est ainsi que chez certaines femmes, au-dessus de tout soupçon d'alcoolisme ou de tabagisme, on peut constater l'existence de la leucoplasie, et cela avec un parfait état de la dentition; dans ces cas, comme dans l'observation du professeur Landouzy que nous avons signalée plus haut, la syphilis est seule en cause.

De ces considérations, il résulte que la syphilis représente plus qu'une simple cause prédisposante, puisque par sa seule influence elle peut présider à l'apparition de la leucoplasie.

Cependant, il est incontestable que la leucoplasie est bien plus fréquente dans le sexe masculin et en particulier chez les syphilitiques qui fument que chez ceux qui ne fument pas, chez les syphilitiques qui boivent que chez ceux qui ne boivent pas.

Si bien que le rôle des causes dites occasionnelles ou déterminantes de la leucoplasie, c'est-à-dire de toutes les causes d'irritations prolongées et habituelles de la muqueuse buccale, nous apparaît comme tout à fait accessoire et secondaire.

Pour nous, un fumeur endurci, buveur de liqueurs fortes, n'aura de la leucoplasie que s'il est syphilitique; au contraire, un syphilitique sobre et non fumeur pourra être atteint de leucoplasie, tout en étant moins exposé qu'un syphilitique fumeur ou buveur.

En résumé, les rapports de la leucoplasie et de la syphilis nous paraissent beaucoup plus étroits qu'on n'a coutume de le croire. Pour nous, la syphilis joue le rôle principal dans l'étiologie de la leucoplasie buccale; non seulement, elle agit à titre de cause prédisposante, favorisée dans ses effets par l'influence incontestable de toutes les irritations de la muqueuse jouant l'office de causes adjuvantes et occasionnelles ; — bien plus, elle peut suffire, à elle seule et jouer le rôle de cause déterminante. Mais, si les rapports étiologiques de la syphilis et de la leucoplasie sont à ce point intimes, il n'en est pas moins vrai que la leucoplasie ne saurait être considérée comme une affection de nature syphilitique, et qu'il convient de la distinguer des accidents tertiaires proprement dits de la syphilis bucco-linguale.

La leucoplasie, en un mot, est une maladie *parasyphilitique*, c'est-à-dire une affection d'*origine* syphilitique, constituée par une lésion dont la *nature* n'est pas syphilitique.

III. — CONCLUSIONS : NATURE ET TRAITEMENT DE LA LEUCOPLASIE

L'étude anatomo-pathologique de la leucoplasie buccale nous a conduits à cette conclusion : toute plaque de leucoplasie, de par sa structure même, constitue une *prédisposition à l'épithélioma* et, par conséquent, doit être, en pratique, tenue pour suspecte.

L'étude étiologique nous a amenés à considérer que toute leucoplasie était d'*origine* syphilitique, sans être toutefois de *nature* syphilitique et rentrait dans le groupe des affections *parasyphilitiques*.

Nous pourrions nous en tenir à ces conclusions, qui sont suffisantes au point de vue pratique et posent nettement les indications thérapeutiques primordiales.

Cependant, il nous paraît nécessaire de chercher dans le groupement de ces deux ordres de faits les éléments d'une conception synthétique sur la nature véritable de la leucoplasie buccale.

Liée à la syphilis par des rapports étiologiques étroits, la leucoplasie n'est cependant pas un accident proprement dit de la syphilis, c'est-à-dire une lésion de nature syphilitique; d'autre part, aboutissant fréquemment à l'épithélioma, elle porte en elle, dès son stade initial, ainsi que nous l'a enseigné l'histologie, une prédisposition remarquable à l'épithéliomatose, et cependant elle n'est pas de nature épithéliomateuse.

Qu'est-ce donc que cette affection dont l'origine est syphilitique, dont la structure propre n'est ni syphilitique, ni épithéliomateuse, et dont la terminaison est fréquemment un épithélioma ? Quel est le double lien qui unit le papillome corné qui est essentiellement la leucoplasie, d'une part à la vérole et d'autre part au cancer ?

Il est évident que nous ne pouvons fournir, pour la solution de cette double question, que des explications incomplètes. Il est inutile, d'ailleurs, de chercher à approfondir le pourquoi des faits ; nous devons nous borner à les enregistrer en constatant simplement les étapes successives de leur évolution.

Au surplus, il n'y a rien de surprenant à voir la syphilis présider à la formation d'un papillome et rien d'étonnant à voir ce papillome dégénérer facilement en épithélioma.

La syphilis ne fait-elle pas volontiers des papillomes cutanés et muqueux et les papillomes les plus simples en apparence, les verrues des vieillards, par exemple, ne se terminent-ils pas bien souvent par un cancroïde ?

Que si le papillome corné, qui constitue, histologiquement parlant, la plaque de leucoplasie, ne porte pas, en quelque sorte, la signature anatomique de la vérole, est-ce

une raison pour nier l'influence étiologique de celle-ci? Ne voit-on pas, à côté des myélites de *nature* syphilitique, le tabes d'*origine* syphilitique?

Que si ce papillome corné se transforme plus fréquemment en cancer que les autres papillomes, syphilitiques ou non, de la muqueuse buccale, soumis aux mêmes traumatismes, aux mêmes irritations, est-ce une raison pour le considérer comme une lésion de nature épithéliomateuse d'emblée, alors qu'aucun argument histologique probant n'autorise cette opinion et que les modifications de la couche épithéliale qui lui sont particulières suffisent à expliquer la prédisposition de la lésion à l'épithéliomatose par une transformation évolutive naturelle qui, avec une fréquence variable, est commune à tous les papillomes?

Quoi qu'il en soit de ces réflexions, nous ferons remarquer que notre conception s'appuie à la fois sur la clinique et sur l'histologie pathologique et que nous avons surtout cherché à montrer comment il fallait comprendre les rapports qui unissent la leucoplasie d'une part à la syphilis et d'autre part au cancer.

Pour nous, en dernière analyse, la leucoplasie n'est ni une lésion de nature syphilitique ni une lésion de nature épithéliomateuse; mais elle représente, entre la syphilis et l'épithélioma, un véritable trait d'union; et l'enchaînement de faits peut être résumé de la façon suivante : la syphilis désigne la muqueuse buccale pour la leucoplasie; la leucoplasie apparaît d'autant plus facilement que cette muqueuse est soumise à des causes d'irritations incessantes, parmi lesquelles le tabac, l'alcool, la carie dentaire, les appareils prothétiques occupent le premier rang; une fois constituée, la leucoplasie crée une menace de cancer et cette menace est d'autant plus imminente que ces mêmes causes d'irritations continuent de s'exercer.

Si bien que deux déductions pratiques s'imposent, qui vont former la base du traitement en dictant les indications thérapeutiques primordiales :

1° Prévenir, dans la mesure du possible, chez les syphilitiques, l'apparition de la leucoplasie buccale;

2° Soigner rigoureusement la plaque de leucoplasie dès qu'elle est constituée.

TRAITEMENT.

1° *Prévenir, dans la mesure du possible, chez les syphilitiques, la leucoplasie.* — Évidemment, quelle que soit sa docilité, le malade ne pourra pas toujours se soustraire à la possibilité du développement de la leucoplasie. Cependant, il aura tout intérêt à se soumettre à une hygiène prophylactique spéciale, toujours utile, sinon nécessaire, chez un syphilitique. Il devra s'abstenir de fumer, ou tout au moins fumer le moins possible en se servant d'un porte-cigarettes très long. Il ne devra jamais faire usage de boissons fortes ni surtout de liqueurs. Il évitera, en un mot, toutes les causes d'irritations de la muqueuse buccale; il entretiendra soigneusement sa dentition et veillera au parfait état des appareils prothétiques qui pourraient lui être nécessaires. Des lavages de la bouche, après les repas, avec des solutions alcalines de préférence, seront indispensables.

2° *Soigner rigoureusement la leucoplasie dès qu'elle est constituée.* — Lorsque la leucoplasie est constituée, elle impose la nécessité d'un traitement rigoureux. De tout ce que nous avons dit dans les chapitres précédents il découle, en effet, que la leucoplasie la plus simple en apparence peut être déjà en voie d'évolution épithéliomateuse et que, d'autre part, toute plaque de leucoplasie peut être le prélude d'un épithélioma qui n'existe pas encore, mais qui apparaîtra tôt ou tard. Ce serait donc une erreur, à la fois pronostique et thérapeutique, d'abandonner cette lésion à son sort naturel, et de la considérer comme une affection insignifiante. Beaucoup de médecins ont cette tendance regrettable; pour eux, leucoplasie et plaques des fumeurs sont deux termes synonymes auxquels ils accordent une signification tout à fait rassurante et qui ne comportent que l'indication d'avoir à cesser, plus ou moins complètement d'ailleurs, l'usage du tabac. Il convient de réagir contre cette pratique fâcheuse

qui peut comporter des conséquences désastreuses. Toute plaque de leucoplasie doit être rigoureusement soignée et le médecin doit chercher à en obtenir non seulement l'atténuation mais la disparition radicale.

Pour atteindre ce résultat, il dispose de plusieurs moyens qui peuvent se ranger sous trois chefs : les moyens hygiéniques, la médication interne, la médication locale.

1° *Les moyens hygiéniques* consistent dans l'application des prescriptions hygiéniques précédentes, sévèrement imposées. Il ne suffit plus de dire plus ou moins mollement au malade, atteint maintenant de leucoplasie. « Ne fumez plus ! » il faut exiger formellement de lui qu'il cesse *complètement* de fumer, en lui représentant les dangers auxquels il s'expose s'il continue. Il faut exiger qu'il supprime radicalement les boissons alcooliques et les aliments excitants; qu'il veille soigneusement au parfait état de sa dentition, qu'il se brosse les dents et se lave la bouche après chaque repas, en se servant de solutions alcalines et particulièrement d'eau de Vichy.

Mais, si ces règles d'hygiène locale sont indispensables, elles sont loin de constituer l'unique thérapeutique à instituer; elles ne représentent que des moyens adjuvants d'une thérapeutique vraiment curative.

2° *La médication interne* n'a, le plus souvent, qu'une efficacité problématique ; il est rare, en effet, qu'elle puisse être appliquée dès le début des accidents, car le malade ne vient, en général, consulter que lorsque la lésion a pris un aspect inquiétant.

Quoi qu'il en soit, on se trouvera bien d'essayer dans tous les cas le traitement spécifique et cela pour deux raisons ; d'abord parce qu'il est parfois difficile de faire le diagnostic entre la leucoplasie vraie *parasyphilitique* et certaines lésions de *nature syphilitique* et d'*aspect leucoplasique;* ensuite, parce que la leucoplasie parasyphilitique, à la condition qu'elle soit prise dès le début, peut elle-même être considérablement améliorée, sinon guérie par le traitement. En raison de la tendance de la lésion à dégénérer en épithélioma, on devra proscrire l'emploi de l'iodure de potassium, qui est

très dangereux dans le cancer et n'administrer que le mercure, de préférence sous la forme d'injections sous-cutanées de benzoate d'hydrargyre; par ce moyen on obtiendra, sinon des guérisons complètes, au moins de grandes améliorations, ainsi que nous en possédons quelques observations. Mais il faut reconnaître que ces guérisons constituent des exceptions; et nous nous rallions entièrement, sur ce point, à l'opinion de Besnier et Doyon : « Il en est, disent-ils, des leucokératoses, *chez les syphilitiques*. absolument comme des ataxies; ce sera la minorité, la très faible minorité qui bénéficiera du traitement. » Nous ajouterons que, très souvent, le traitement modifiera l'aspect des lésions, en guérissant les accidents de nature syphilitique associés à la leucoplasie.

3° *La médication locale* restera donc toujours le véritable procédé de traitement curatif de la leucoplasie.

On peut admettre, d'une façon générale, qu'elle varie suivant la forme des lésions, suivant que la leucoplasie est simple ou déjà en voie d'évolution cancéreuse. Mais l'histologie nous a montré qu'il ne fallait pas accorder trop de crédit à l'aspect macroscopique de la plaque leucoplasique et qu'il fallait considérer la plus simple comme suspecte. Est-ce à dire cependant, comme tendent à le conseiller les recherches récentes et particulièrement celles de Le Dentu et de Perrin, qu'il soit nécessaire de pratiquer toujours la destruction ou l'ablation chirurgicale des plaques de leucoplasie ? Nous ne le pensons pas, et notre pratique personnelle nous a fait adopter les règles suivantes :

a) Lorsque la leucoplasie se réduit à *une* plaque ou à *des* plaques macroscopiquement lisses, non fissurées, non papillomateuses, nous prescrivons des attouchements quotidiens avec une solution aqueuse de bichromate de potasse au 1/50e, suivant la méthode de Watraszewski (de Varsovie).

Nous préférons ce topique à tous les autres parce qu'il nous a toujours donné d'excellents résultats.

Ce topique doit être appliqué avec précaution, car il convient, tout en *traitant* la leucoplasie, de ne pas l'*irriter*.

Chaque jour, deux fois par jour même, la plaque est *badigeonnée*, *sans frictions*, avec un pinceau ou un tampon

d'ouate hydrophile imbibé de la solution précédente; le malade reste ensuite quelques instants la tête penchée en avant et la bouche ouverte, de manière à maintenir un contact suffisamment prolongé et à permettre à la salive de s'écouler sans être exposé à l'avaler; il se rince ensuite plusieurs fois la bouche avec de l'eau tiède.

Ce traitement, appliqué régulièrement, peut amener la guérison radicale de la leucoplasie en un temps qui varie suivant l'ancienneté et la profondeur des lésions. Il peut être nécessaire de le poursuivre pendant des mois et même des années. Nous avons soigné un malade qui a guéri après trois ans de ce traitement. Si on prend soin de surveiller étroitement le malade pour s'assurer qu'aucune modification susceptible d'indiquer une évolution maligne ne survient, il n'est nul besoin de le modifier; il suffit de le continuer avec patience.

b) Quand la leucoplasie s'accompagne de saillies papillomateuses appréciables, ce traitement peut encore suffire quelquefois. Mais si les papillomes tardent à s'affaisser ou manifestent une tendance à s'accroître rapidement, et *a fortiori* s'ils saignent et s'ulcèrent, on devra, sans plus attendre, les détruire complètement à l'aide du galvano-cautère; plusieurs séances de cautérisations ignées pourront être nécessaires.

Dans l'intervalle des cautérisations, le malade se rincera fréquemment la bouche, soit avec de l'eau de Vichy, soit avec une solution de chlorate de magnésie au 1/10.

Le chlorate de magnésie, ainsi que l'a montré l'un de nous, est moins irritant et plus efficace que le chlorate de potasse, dans toutes les lésions épithéliales[1].

En même temps que les régions papillomateuses ou franchement cancéreuses seront détruites de cette façon, on continuera sur les autres régions les attouchements au bichromate de potasse.

c) Quand la leucoplasie, sans présenter de papillomes ou de bourgeons épithéliomateux, est fissurée et montre ainsi

1. V. E. Gaucher, *Traité des Maladies de la peau*, t. II, p. 307 et *Soc. franç. de Dermatologie*, 9 novembre 1899.

des signes évidents ou tout au moins suspects de dégénérescence cancéreuse, le bichromate ne suffira pas davantage. Les attouchements avec la solution de bichromate de potasse seront continués sur les régions non fissurées, mais les fissures seront cautérisées au galvano-cautère. Il faudra prescrire également, comme dans le cas précédent, des collutoires à l'eau alcaline ou à la solution de chlorate de magnésie au 1/10.

Tel est le traitement que nous avons coutume d'appliquer aux diverses variétés macroscopiques de la leucoplasie buccale et qui nous a toujours donné les meilleurs résultats.

Mais nous rappelons, et nous insistons à dessein sur ce point, que la leucoplasie est une affection qui doit rester sous la surveillance étroite du médecin, seul juge de sa tendance vers la guérison ou la dégénérescence cancéreuse.

La leucoplasie la plus simple cliniquement peut être déjà un épithélioma qui germe et qui nécessitera dans un avenir plus ou moins proche la cautérisation ignée. Que si la leucoplasie a fait place à un épithélioma complètement ulcéré, avec envahissement ganglionnaire, elle n'existe plus pour le médecin qu'à titre d'étape franchie à l'insu du malade, et rentre dans le domaine de la chirurgie. Or, cette terminaison, toujours à craindre, et malheureusement trop fréquente, pourrait, dans bien des cas, être évitée si le malade ne restait pas indifférent devant ce qu'il appelle une « plaque de fumeur » et si tous les médecins se persuadaient que la leucoplasie est une affection qu'il *faut* soigner dès le début, non seulement par l'abstention du tabac et des aliments ou des boissons irritantes, mais aussi par des topiques modificateurs de l'épithélium et par le traitement mercuriel.

EXPLICATION DE LA PLANCHE IX

Fig. 1. — Vue d'ensemble sous un grossissement faible.

1. Couche cornée; — 2. Corps de Malpighi; — 3. Papilles; — 4. Chorion; — 5. Partie profonde du chorion sous-muqueux et couches musculaires superficielles réunies par la cirrhose; — 6. Muscles; — 7. Globe épidermique, siégeant dans le corps muqueux; — 8. Fibres musculaires.

Fig. 2. — 1. Globe épidermique; le même qui est visible en 7 sur la figure 1, examiné ici sous un fort grossissement; — 2. Cellules du corps de Malpighi; — 3. Papille sous-jacente.

Fig. 3. — Papille examinée sous un fort grossissement.

1. Revêtement épithélial; — 2. Vaisseaux gorgés de sang; — 3. Infiltration embryonnaire.

Fig. 4. — Fibres musculaires dissociées par la cirrhose, visibles en 8 dans la figure 1, examinées ici sous un fort grossissement.

(Ces 4 figures ont été dessinées d'après une même coupe, colorée au picrocarmin et montée dans la glycérine).

IV

ACTION DES PURGATIFS SUR LA NUTRITION

PAR

M. **Henri MOREIGNE**

I. — L'emploi fréquent et les nombreuses indications thérapeutiques des purgatifs montrent tout l'intérêt qui s'attache à une étude de leur action sur la nutrition.

Comme ces agents produisent sur l'intestin des effets variables non seulement avec les doses, mais aussi suivant le groupe auquel ils appartiennent, il est logique de supposer que leur action sur la nutrition peut de même présenter certaines différences, qu'une étude méthodique et complète peut seule mettre en relief.

Nos premières recherches ont porté sur un groupe de purgatifs très fréquemment employés, que l'on désigne ordinairement sous le nom de purgatifs dérivatifs ou drastiques et que certains thérapeutes, faisant intervenir l'action de quelques-uns d'entre eux sur la secrétion biliaire, ont divisé en *cholagogues* (aloès, podophyllin, etc.) et *drastiques* proprement dits (jalap, scammonée, etc.).

Nos expériences ont été faites sur nous-même, après avoir mis préalablement l'organisme *en état d'équilibre nutritif*. Nous avons déjà dit, autre part, que ce mode d'expérimentation est celui qui offre le plus de garanties au point de vue des résultats et, par conséquent, des conclusions qui en dérivent. Nous avons suivi, en ce qui concerne le régime

alimentaire et l'expérience elle-même, une marche analogue à celle que nous avons indiquée dans un autre travail paru récemment [1].

Nous avons pris comme purgatif 0 gr. 25 d'aloès associé à 0 gr. 02 de podophyllin. La dose, bien que relativement peu élevée, a cependant été suffisante pour produire un effet purgatif appréciable. — Ces substances, très souvent employées, également à doses laxatives, ne produisent leur action, comme il arrive pour ce groupe de purgatifs, que plusieurs heures après leur administration. C'est pour cette raison que, dans notre expérience, l'effet ne s'est manifesté que dans la deuxième partie de la journée.

II. — Nous avons examiné les urines de 24 heures : celles du jour qui a précédé la purgation et celles du jour de la purgation.

Le tableau ci-joint nous donne les résultats concernant les éléments dosés. — Quant aux caractères physiques de ces urines : volume, dépôt, etc., voici ce que nous avons constaté : Elles sont l'une et l'autre de couleur assez foncée et acides au tournesol. Le volume de l'urine n° 1 est de 870 cent. cubes, celui de l'urine n° 2 est de 800 cent. cubes ; on peut donc évaluer à 8 p. 100 environ la diminution de la diurèse. Elles sont claires à l'émission, mais au bout de peu de temps, il se produit un dépôt formé d'urates, plus abondant dans l'urine n° 2 que dans l'urine n° 1, ce qui tient à une plus grande quantité d'acide urique éliminée en valeur absolue, à la diminution de la diurèse et à l'accroissement de l'acidité urinaire.

1. H. Moreigne, Action du salicylate de soude sur la nutrition et, en particulier sur la sécrétion biliaire (*Arch. de méd. expérim.*, mai 1900, et *Soc. de biol.*, mars 1900).

DÉSIGNATION DES ÉLÉMENTS URINAIRES DOSÉS	N° 1 URINE DE 24 H. Jour qui a précédé la purgation.	N° 2 URINE DE 24 H. Jour de la purgation.
Azote total	17gr,930	18gr,674
Azote de l'urée	16gr,314	17gr,053
Urée	34gr,960	36gr,543
Rapport azoturique (p. 100 d'azote total)	**90,9**	**91,3**
Soufre total exprimé en SO^3 anhydre	3gr,145	3gr,211
Soufre complètement oxydé (SO^3 des sulfates et phénols-sulfates)	2gr,528	2gr,714
Soufre incomplètement oxydé exprimé en SO^3 anhydre	0gr,617	0gr,497
Rapport du soufre complètement oxydé au soufre total exprimé en SO^3 (p. 100 de soufre total)	**80,4**	**84,6**
Rapport du soufre total exprimé en SO^3 à l'azote total (p. 100 d'azote total)	**17,5**	**17,1**
Rapport du soufre complètement oxydé à l'azote total (p. 100 d'azote total)	**14,0**	**14,5**
Rapport du soufre complètement oxydé à l'azote de l'urée (p. 100 d'azote uréique)	**15,4**	**15,9**
Acide phosphorique anhydre P^2O^5	2gr,328	2gr,590
Rapport de P^2O^5 à l'azote total (p. 100 d'azote total)	**12,9**	**13,8**
Rapport de P^2O^5 à l'azote de l'urée (p. 100 d'azote uréique)	**14,2**	**15,1**
Acide urique	0gr,859	0gr,943
Rapport de l'urée à l'acide urique	**40,7**	**38,7**
Matières fixes totales	59gr,68	60gr,60
Matières organiques	45gr,75	49gr,12
Matières minérales	13gr,93	11gr,48
Rapport de l'urée aux matières fixes totales (p. 100 de matières fixes)	**58,5**	**60,3**
Rapport de l'urée aux matières organiques (p. 100 de matières organiques)	**74,2**	**74,4**
Rapport des matières minérales aux matières fixes totales (coefficient de déminéralisation p. 100)	**23,3**	**18,9**
Rapport des matières minérales aux matières organiques (p. 100)	**30,4**	**23,3**

III. — Si nous examinons tout d'abord les résultats dans leur ensemble, nous remarquons qu'ils marchent tous dans le même sens et que l'action produite sur l'organisme se manifeste très nettement par une *suractivité générale dans les phénomènes de désassimilation* et par une *augmentation des oxydations.*

Cette suractivité dans les échanges intra-organiques se trouve justifiée par l'accroissement subi par l'azote total, l'azote de l'urée, le soufre total, le soufre complètement

Fig. 1

Fig. 2.



Fig. 3.

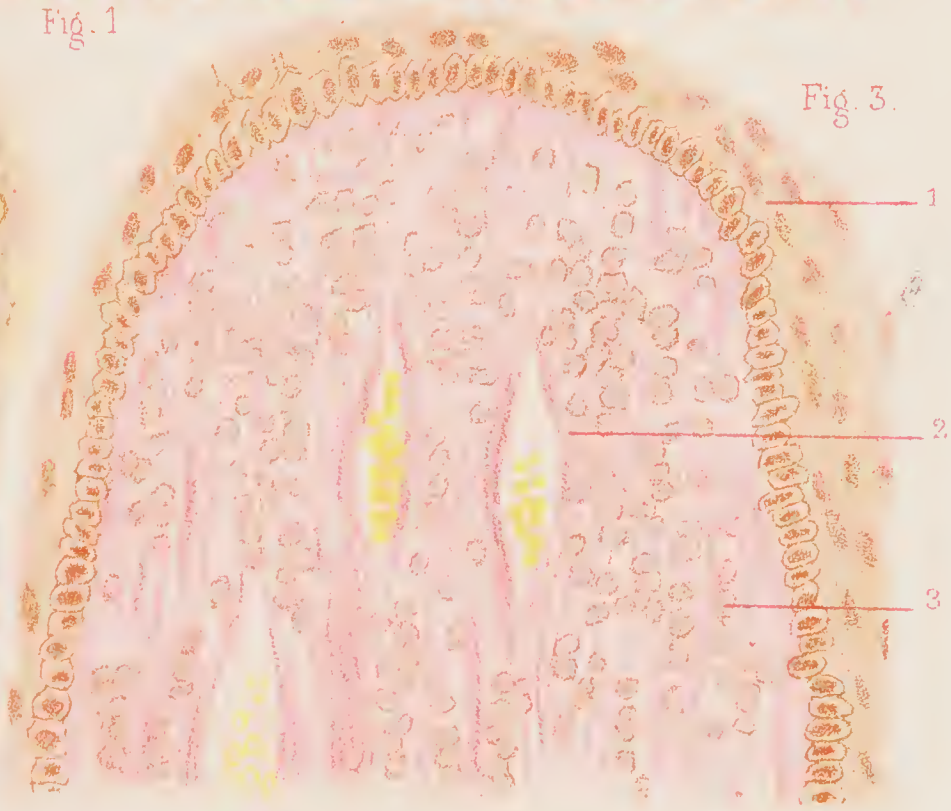

Fig. 4



Ret del. G. Masson & Cie, éditeurs Rousselot lith.

Imp. Lefort, Paris

Fig. 1.

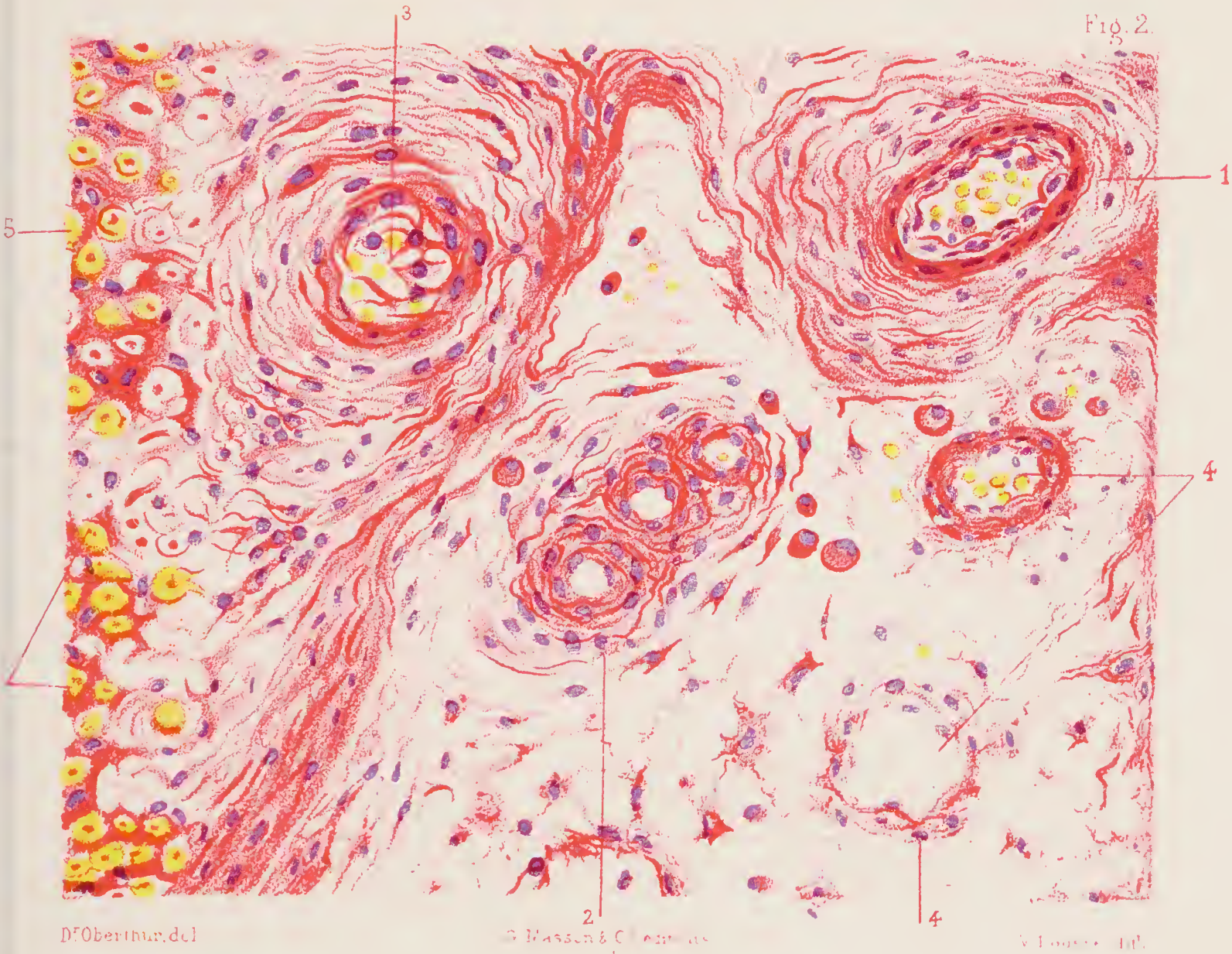

Fig. 2.

Dr Oberthur, del. G. Masson & Cie éditeurs V. Lousse, lith.

MASSON ET Cie, ÉDITEURS

LIBRAIRES DE L'ACADÉMIE DE MÉDECINE, 120, BOULEVARD SAINT-GERMAIN, PARIS

Vient de paraître :

LEÇONS

SUR LES

MALADIES DU SANG

(CLINIQUE DE L'HOPITAL SAINT-ANTOINE)

Par Georges HAYEM

PROFESSEUR A LA FACULTÉ DE MÉDECINE DE PARIS, MEMBRE DE L'ACADÉMIE DE MÉDECINE

Recueillies par MM.

E. PARMENTIER

Médecin des hôpitaux ;

R. BENSAUDE

Chef du laboratoire d'anatomie pathologique à l'hôpital Saint-Antoine.

1 volume in-8 broché, avec 4 planches en couleurs, par M. Karmanski, **15** fr.

L'hématologie est aujourd'hui une des principales études mises à l'ordre du jour. Toutes les faces de la question ont été examinées avec soin et des découvertes importantes ont surgi. Il n'en est pas dont la portée soit plus considérable que celle de la valeur thérapeutique des sérums. M. G. Hayem, l'auteur de tant d'ouvrages remarquables sur le sang, a réuni dans ce volume quelques-unes des leçons de clinique que, depuis 1893, il professe à l'hôpital Saint-Antoine et qui sont relatives à cette importante question. On y trouvera, groupées méthodiquement, des études sur différentes formes d'anémies, les maladies hémorragipares, la chlorose, la technique de l'examen du sang, etc., dont l'ensemble forme une des contributions les plus complètes et les plus autorisées concernant les maladies du sang.

Les Annonces sont reçues chez M. Frantz Lefèvre, fermier exclusif, 14, rue Perdonnet, et à la Librairie Masson et Cie.

MÉNOPAUSE (NATURELLE et POST-OPÉRATOIRE), **AMÉNORRHÉE, CHLORO-ANÉMIE, etc.**

CAPSULES OVARIQUES VIGIER

à 0 gr 20 centigr. de *Substance ovarienne.* — DOSE : 2 à 6 capsules par jour.

PHie VIGIER, 12, Bd BONNE-NOUVELLE, PARIS, et toutes Pharmacies.

CHLORAL BROMURÉ DUBOIS

Sirop prescrit à la dose de 1 à 6 cuillerées à café, à dessert ou à bouche, selon l'âge, dans les 24 heures.

Il doit à son mode spécial de fabrication une supériorité incontestable sur les mélanges de Chloral et de Bromures préparés au moment du besoin. Il n'est pas sujet à se décomposer. Il est constant dans sa composition et dans ses effets. Il n'irrite pas les muqueuses.

Maladies nerveuses, Insomnies, Névralgies, Épilepsie, Coqueluche.

PARIS, 20, Place des Vosges ET TOUTES PHARMACIES

LAURÉNOL

Antiseptique ◆ Désodorisant

SANS MERCURE

Tous les avantages du Sublimé sans les inconvénients

N° 1 POUR PANSEMENTS

N° 2 POUR DÉSINFECTION

LE MEILLEUR MARCHÉ

Pharmacie du Docteur LAFAY, 54, Chaussée d'Antin, PARIS

HUILE GRISE STÉRILISÉE VIGIER

ET

HUILE AU CALOMEL STÉRILISÉE VIGIER

12, boulevard Bonne-Nouvelle, PARIS

Contre la **CONSTIPATION**

et ses Conséquences.

Aloës 0,06; Gomme Gutte 0,03.

Prière à MM. les Docteurs de stipuler :

Véritables Grains de Santé *du* **Dr FRANCK**

Toutes les Pharmacies.

ELIXIR ALIMENTAIRE DUCRO

RECONSTITUANT. Pris avec plaisir et toujours digéré.

Soutient l'organisme même à **défaut** de toute **nourriture.**

Précieux pour les **Convalescents, Anémiques, Phtisiques**, etc., dont il réveille l'appétit et rétablit les forces.

4 à 8 cuillerées par jour selon les cas. — **Paris, 20, pl. des Vosges et Pharmacies.**

BIEN SPÉCIFIER en prescrivant

VICHY-CÉLESTINS — *Reins — Vessie*

VICHY-GRANDE-GRILLE — *Foie*

VICHY-HOPITAL — *Estomac*

PASTILLES VICHY-ÉTAT *Digestion difficile*

COMPRIMÉS VICHY-ÉTAT *Eau Alcaline gazeuse Instantanée*

Paris. — Typ. Chamerot et Renouard, 19, rue des Saints-Pères. — 39470